

乳房インプラント関連未分化大細胞型リンパ腫について (BIA-ALCL: Breast Implant-Associated Anaplastic Large Cell Lymphoma)

日本乳房オンコプラスチックサージャリー学会
日本形成外科学会
日本乳癌学会
日本美容外科学会(JSAPS)

1. 乳房インプラント関連未分化大細胞型リンパ腫とは（以下 BIA-ALCL と略示）
BIA-ALCL は、乳房再建術または乳房増大（豊胸）術で乳房インプラント（ゲル充填人工乳房など）を挿入された方に生じる、T 細胞性非ホジキンリンパ腫の中でも稀な型の一つです。2016 年の WHO の分類において、他の ALCL と異なるカテゴリーに分類されました¹。BIA-ALCL は生涯罹患率が 1/2207-1/86029 と稀な疾患であり、他の ALCL と異なり多くの症例では緩徐に進行します。初発症状で最も多いのは、遅発性・持続性のインプラント周囲に発生する漿液腫です。
多くは局所治療（インプラントの抜去と完全被膜切除）のみで軽快し、化学療法や放射線療法は要さないとされていますが、死亡した症例も報告されています。^{2,3}
2019 年 7 月アラガン社は日本国内で流通するマクロテクスチャードタイプのエキスパンダーおよびインプラントを自主回収、販売停止としました。
2020 年 10 月現在、本邦の保険医療では、アラガン社のスムーズタイプのエキスパンダーと、アラガン社およびシエントラ社の乳房インプラントが使用可能です。
2. BIA-ALCL の発生頻度⁵
現在発表されている BIA-ALCL の発生頻度は、インプラントの表面構造によって異なることが明らかにされています。アラガン社の Biocell については、前向き試験の結果からは 1/2207⁵、オーストラリアおよびニュージーランドからは 1/3345¹⁴ と報告されております。**FDA によれば世界での 733 例のうちアラガン社 620 例（85%）、メンター社 50 例（7%）、シエントラ社 10 例（1%）です³⁰。**
2019 年に日本で初めての発生例が報告され²⁹、その後の報告はありません。アジアでの報告はタイ⁸とシンガポール⁹と韓国における 1 例ずつがあります。発生頻度の違いは、地理的・遺伝的傾向を示している可能性が示唆されています。
また、ALCL は、他の人工物（整形外科用インプラント、歯科インプラント、注入ポート等）使用症例でもごく稀ながら報告されています¹⁰⁻¹²。
3. BIA-ALCL の原因と予防策
乳房再建術、増大術、シリコンインプラント、生理食塩水インプラント、ポリウレタンインプラントから症例報告があります。これまでのところ、インプラント外殻の性状がテクスチャードタイプの使用例での発症が報告されている一方で、スムーズタイプのインプラントのみが挿入された方での報告はありません。FDA の報告によると、発生例の 5% がスムーズタイプの使用例ですが、テクスチャードタイプの使用歴などの確認が不正確とされています⁵。**FDA では 1 例につき、スムーズタイプのみでの発症の可能性があると調査をおこなっています。**
現時点で、明確な原因は確認されていませんが、免疫反応、遺伝的要因、“Biofilm” などの細菌感染、の関与が疑われています。これらの反応はアラガン社 Biocell（ナトレル 133、ナトレル 410、ナトレル 110、115、120 もこれに該当）やポリウレタンなどに代表されるマクロテクスチャードと呼ばれる表面積の大きな表面構造で強く出ることが知られており¹³、これらのインプラントにおいて BIA-ALCL が多く発症することが確認されています¹⁴。
一般的な事項ではありますが、引き続き周術期における感染対策（術前抗生剤投与、皮膚消毒・術中清潔操作、インプラント挿入前のポケット洗浄、インプラントの汚染・細菌付着防止）を徹底してください。また、挿入前に抗生剤やポビドンヨードへの浸漬を推奨する報告もあります¹⁵。

4. 海外の動向

アラガン社は米国 FDA の決定を受け、ティッシュエキスパンダー「ナトレル 133」と乳房インプラント「ナトレル 410」、「ナトレル 110」を含む、Biocell を用いた製品の全世界での自主回収を発表しました。

これに伴い、日本においても使用はできなくなりました。

① 米国

米国では 2019 年 5 月に FDA より、「現時点では販売を停止すると結論づけるほどの証拠に合致しない」として流通を認める発表がありましたが、同年 7 月 24 日に、「米国で販売されている他の製造業者のテクスチャードインプラントの BIA-ALCL 発症リスクの約 6 倍であり、アラガン社の Biocell (を用いた) テクスチャードインプラントの継続的な流通は、BIA-ALCL による重篤で有害な健康上の結果を引き起こし、潜在的に死亡を引き起こす可能性がある²⁸」として、アラガン社に自主回収を求め、同社はこれに応じました。

② フランス^{16, 17}

フランス医薬品庁(ANSM)は、2018 年 12 月、アラガン社の Biocell および他社のポリウレタンによる表面加工に対してライセンスの停止と自主回収を命じました。これにより EU 全体に影響を与える CE マークも更新できなくなりました。その後公聴会を経て 2019 年 4 月正式に流通・使用を停止しました。

上記の決定により、EU 内のほか、CE マークを準用するロシア、南アフリカ、イスラエルでは流通・販売が制限されています。

③ シンガポール⁹

同国の規制当局である Health Sciences Authority (HSA) は、2019 年 5 月 10 日にアラガン社の Biocell を用いたインプラントにつき、予防的な措置として販売の差し止めを決定しました。

④ カナダ¹⁸

Health Canada は 2019 年 5 月 28 日、アラガン社の Biocell を用いたインプラントにつき、ライセンスを停止し、流通・使用を禁止する決定を発表しました。この中で、カナダ人の BIA-ALCL 発症率はアラガンの Biocell で 1/3565、メンター社の Siltex で 1/16703 と試算しました。

5. 患者への対応

〈エキスパンダーについて〉

・アラガン社 ナトレル 133S が使用可能です。

〈乳房インプラントについて〉

・アラガン社 Inspira シリーズ(スムーズ)が使用可能です。

・シエントラ社 2020/10 よりマイクロテクスチャード(ラウンド/アナトミカル)とスムーズが使用可能です。
(詳細は販売業者:メディカルユーアンドエイ社にご確認ください)

〈再建前・エキスパンダー留置中・再建後の各時期について〉

患者向け資料を参照ください。

今後インプラントの手術を受ける方には、BIA-ALCL の可能性を説明してください。

ティッシュエキスパンダー留置が長期に及ぶ場合には、低率ながらも破損にご留意ください。

エキスパンダー留置のみで BIA-ALCL を発症した報告はありません。

インプラント挿入術後の患者に対しては、JOPBS が定める使用要件基準(ガイドライン)^{20, 21} に準じてこれまでと同様の診療を継続してください。破損等に対するスクリーニングとして 2 年に 1 回の画像検査が推奨されており、これを継続してください。

BIA-ALCL の診断時の所見は、多い順に遅発性漿液腫(約 80%)、腫瘍(約 40%)です³。

この他、疼痛、腫脹、非対称性、被膜拘縮、潰瘍等があります。

FDA やそれよりも早く Biocell の流通を制限した EU、カナダにおいても、無症状の患者や他の異常のない患者における追加のスクリーニング検査や、インプラントの予防的摘出を推奨しておりません。

エキスパンダーの抜去、もしくはインプラントをなんらかの理由で抜去する際に、被膜については、「症状のない方に関するカプセル全・部分切除、もしくは一塊摘出をすべきかどうかについてはデータがない」とされています。一方で被膜の研究において、被膜内異物はテクスチャードタイプで多く、長期留置で増加するということが知られています。現時点では、被膜を切除することにより出血や開胸などのリスクが増すため、全切除は推奨していません。

6. 本疾患の予後

BIA-ALCL の5年生存率は 91%です³。予後は腫瘍のステージ²⁴によって変わります。

| | |
|----------|---------------------------|
| ステージ I | 腫瘍が被膜内にとどまるもの |
| ステージ II | 被膜を超えて広がる、またはリンパ節転移を認めるもの |
| ステージ III | 被膜を超えて広がり、かつリンパ節転移を認めるもの |
| ステージ IV | 遠隔転移を認めるもの |

ステージ I で腫瘍が完全切除された場合、再発は少なく、治癒が期待できます。一方完全切除できなかった場合やステージ II 以上では、化学療法や分子標的薬、放射線治療が必要になり、この場合の予後は進行度に応じて不良となります。

【BIA-ALCL について現時点で推奨される事項】^{22, 23}

- 人工物再建の現状と見込みについては 5, の項で述べたとおりです。
- 今後乳房インプラントの手術を受ける方には、BIA-ALCL の可能性を説明してください。
- 患者・家族用の説明文書の参考例を、学会で用意しています。
- インプラントが挿入されている方には、乳房を定期的に自己検査し、変化が見られた場合は受診するよう指示してください。
- 遅発性、持続性のインプラント周囲漿液腫を発症した症例では、BIA-ALCL の可能性を考慮してください。(最後のインプラント挿入から診断までの期間は、平均 9 年(0.08~27 年)との報告があります)²⁶。
- 症例の中には、被膜拘縮や乳房インプラント近傍の腫瘤を主訴に受診した例があります。
- BIA-ALCL が疑われる患者は、専門医とともに以下の検査を行い、診断を進めてください。
【検査項目】インプラント周囲貯留液のエコー下穿刺 細胞診 免疫染色(T細胞マーカー、CD30、ALK) フローサイトメトリー
(詳しくはフローチャート、NCCN ガイドラインをご参照ください)
- BIA-ALCL を疑った段階で、対応が難しい場合は、日本乳房オンコプラスチックサージャリー学会へ報告いただければ、状況に応じて助言を行います。
- BIA-ALCL が確定した症例は自費、保険に関わらず、全て、速やかに日本乳房オンコプラスチックサージャリー学会(JOPBS)に重大有害事象として報告してください。
場合により学会から追加情報を照会することがあります。
- JOPBS は日本形成外科学会や日本乳癌学会、日本美容外科学会(JSAPS)と協力して、ASPS 主導の全世界登録システム(PROFILE:30 か国加盟)に登録し、本疾患の全容の解明に取り組んでまいります。2020 年 7 月の時点で PROFILE には 328 例の症例が登録されています。世界では 953 例の症例が報告されています⁵。現時点において FDA は世界で 733 例の発症が疑われ、そのうち死亡例が 36 例あったと公表しています。会員の先生方には症例報告にご協力くださいますようお願い致します。
- BIA-ALCL が強く疑われる場合は、集学的医療チーム(例:形成外科、乳腺外科、病理、血液・腫瘍内科など)を組織し、その患者に合わせた治療計画を立ててください。
- 病変が被膜および被膜内に限局する場合は、被膜の完全切除およびインプラント抜去のみで、化学療法・放射線療法なしに、経過観察を行います。被膜を超えて広がる、あるいは転移を認める症例では、追加治療を要し、予後が不良となることがあります。

以上は、下記団体の情報更新により適宜改正いたします。

関連情報

- NCCN ガイドライン(T-cell Lymphomas)
[BIA-ALCL NCCN Guidelines \(Free Registration\)](#)
- 米国形成外科学会
<https://www.plasticsurgery.org/for-medical-professionals/health-policy/bia-alcl-physician-re-sources>
- FDA
<https://www.fda.gov/medical-devices/breast-implants/breast-implant-associated-anaplastic-large-cell-lymphoma-bia-alcl>

内容に関するお問い合わせは日本乳房オンコプラスチックサージャリー学会事務局
(e-mail: jopbs-office01@shunkosha.com) までご連絡ください。

診断基準²⁷

Criteria for Diagnosis of BIA-ALCL

| | |
|---|--|
| 1 | 解析のために適切な病理検体が得られている腫瘍で、乳房インプラントの周囲や乳房インプラントに合併する線維性カプセルの内側に存在する滲出液中に浸潤するもの |
| 2 | 豊富な細胞質と多形性のある核を有する大型リンパ球系細胞よりなる新生物 |
| 3 | 腫瘍には、CD30 の均一な発現と T 細胞マーカーの発現が、免疫組織化学かフローサイトメリーにて示される |
| 4 | Anaplastic lymphoma kinase (ALK) タンパク陰性、または 2p23 に存在する ALK 遺伝子を巻き込む染色体転座が陰性。 |

TNM 分類^{3,22}

Proposed TNM Staging for Breast Implant-Associated Anaplastic Large-Cell Lymphoma

| | | | | |
|----------------------------|--|--|--|---|
| T: tumor extent | T1 Confined to effusion or a layer on luminal side of capsule | T2 Early capsule infiltration | T3 Cell aggregates or sheets infiltrating the capsule | T4 Lymphoma infiltrates beyond the capsule |
| N: lymph node | N0 No lymph node involvement | N1 One regional lymph node (+) | N2 Multiple regional lymph nodes (+) | |
| M: metastasis | M0 No distant spread | M1 Spread to other organs/distant sites | | |

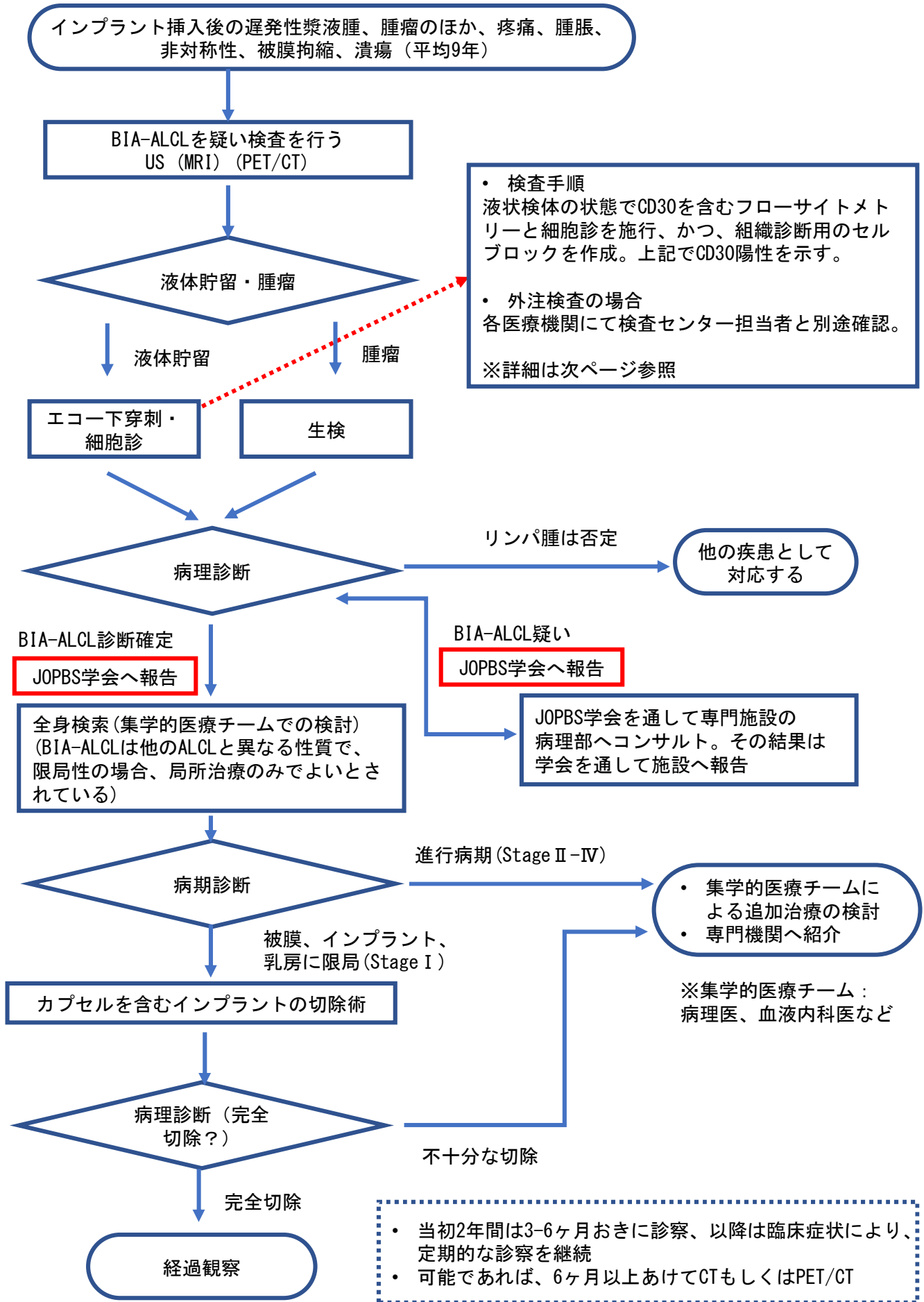
| Stage | Description |
|-------|--------------|
| IA | T1 N0 M0 |
| IB | T2 N0 M0 |
| IC | T3 N0 M0 |
| IIA | T4 N0 M0 |
| IIIB | T1-3 N1 M0 |
| III | T4 N1-2 M0 |
| IV | Tany Nany M1 |

References:

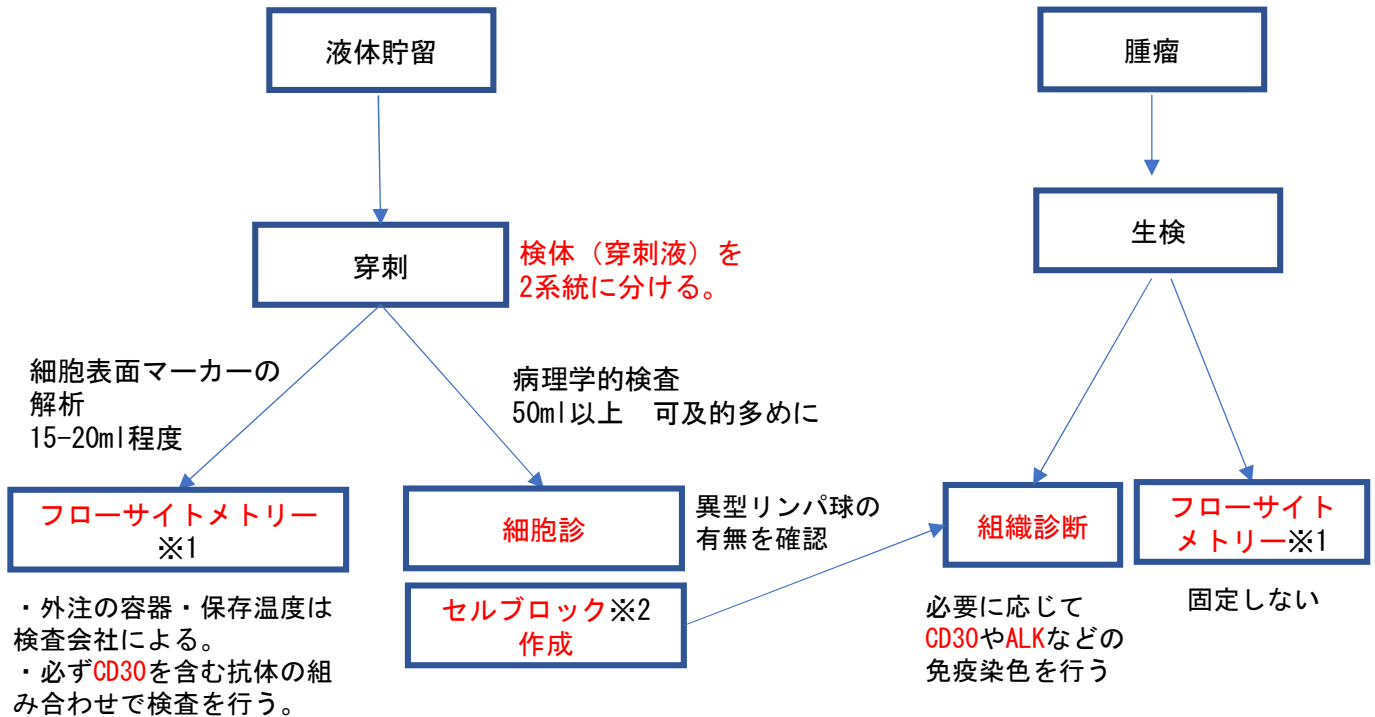
1. Swerdlow SH, Campo E, Pileri SA, et al. The 2016 revision of the World Health Organization classification of lymphoid neoplasms. *Blood*. 2016 May 19; 127(20):2375–2390
2. Kim B, Predmore ZS, Mattke S, et al. Breast implant-associated anaplastic large cell lymphoma: Updated results from a structured expert consultation process. *Plast Reconstr Surg Glob Open*. 2015 Feb 6; 3(1):e296.
3. Clemens MW, Medeiros LJ, Butler CE, et al. Complete surgical excision is essential for the management of patients with breast implant-associated anaplastic large-cell lymphoma. *J Clin Oncol*. 2016 Jan 10; 34(2): 160–8.
4. de Jong D, Vasmel WL, de Boer JP, et al. Anaplastic large-cell lymphoma in women with breast implants. *JAMA* 2008 Nov 5; 300(17): 2030–2035.
5. American Society of Plastic Surgeons. BIA-ALCL Resources. By the numbers, and what they mean. <https://www.plasticsurgery.org/for-medical-professionals/health-policy/bia-alcl-physician-resources/by-the-numbers> (accessed 2019.10.23)
6. Doren EL et al. U.S. Epidemiology of Breast Implant-Associated Anaplastic Large Cell Lymphoma. *Plast Reconstr Surg*. 2017 May;139(5):1042–1050.
7. Loch-wilkinson A, Beath KJ, Knight RJW, et al. Breast Implant-Associated Anaplastic Large Cell Lymphoma in Australia and New Zealand: High-Surface-Area Textured Implants Are Associated with Increased Risk. *Plast Reconstr Surg*. 2017;140(4):645–654.
8. Collett DJ, Rakhorst H, Lennox P, et al. Current Risk Estimate of Breast Implant-Associated Anaplastic Large Cell Lymphoma in Textured Breast Implants. *Plast Reconstr Surg*. 2019;143(3S A Review of Breast Implant-Associated Anaplastic Large Cell Lymphoma):30S–40S.
9. RISK OF BREAST IMPLANT ASSOCIATED-ANAPLASTIC LARGE CELL LYMPHOMA (BIA-ALCL). HEALTH SCIENCES AUTHORITY (Singapore). 2019年5月10日
10. Palraj B, Paturi A, Stone RG, et al. Soft tissue anaplastic large T-cell lymphoma associated with a metallic orthopedic implant: case report and review of the current literature. *J Foot Ankle Surg*. 2010;49(6):561–4.
11. Yoon HJ, Choe JY, Jeon YK. Mucosal CD30-Positive T-Cell Lymphoproliferative Disorder Arising in the Oral Cavity Following Dental Implants: Report of the First Case. *Int J Surg Pathol*. 2015;23(8):656–61.
12. Engberg AK, Bunick CG, Subtil A, Ko CJ, Girardi M. Development of a plaque infiltrated with large CD30+ T cells over a silicone-containing device in a patient with history of Sézary syndrome. *J Clin Oncol*. 2013;31(6):e87–9.
13. Hu H, Jacombs A, Vickery K, et al. Chronic biofilm infection in breast implants is associated with an increased T-cell lymphocytic infiltrate: implications for breast implant-associated lymphoma. *Plast Reconstr Surg*. 2015;135(2):319–29.
14. Magnusson M, Beath K, Cooter R, et al. The epidemiology of Breast Implant Associated Large Cell Lymphoma in Australia and New Zealand confirms the highest risk for grade 4 surface breast implants. *Plast Reconstr Surg*. 2019;
15. Adams WP, Culbertson EJ, Deva AK, et al. Macrot textured Breast Implants with Defined Steps to Minimize Bacterial Contamination around the Device: Experience in 42,000 Implants. *Plast Reconstr Surg*. 2017;140(3):427–431.
16. フランス保健省(ANSM) HP. <https://ansm.sante.fr/S-informer/Points-d-information-Points-d-information/Le-marquage-CE-des-implants-mammaires-textures-de-la-marque-Allergan-Microcell-et-Biocell-n-a-pas-ete-renouvele-par-l-organisme-notifie-GMED-Point-d-information> (accessed 2019.6.3)
17. portant interdiction de mise sur le marché, de distribution, de publicité et d'utilisation d'implants mammaires à enveloppe macro-texturée et d'implants mammaires polyuréthane, ainsi que retrait de ces produits. フランス保健省. 2019年4月2日.
18. Health Canada. Health Canada suspends Allergan's licences for its Biocell breast implants after safety review concludes an increased risk of cancer. <https://www.healthycanadians.gc.ca/recall-alert-rappel-avis/hc-sc/2019/70045a-eng.php> (accessed 2019.6.3)
19. American Society of Plastic Surgeons. BIA-ALCL Frequently Asked Questions. <https://www.plasticsurgery.org/for-medical-professionals/health-policy/frequently-asked-questions> (accessed 2018.3.14)
20. 日本形成外科学会プレストインプラントガイドライン管理委員会. 外傷・先天異常に対する乳房再建、ならびに乳房増大を目的としたゲル充填人工乳房および皮膚拡張器に関する使用要件基準. 2014.
21. 日本乳房オンコプラスチックサージャリー学会ガイドライン改訂委員会. 【改訂版】乳癌および乳腺腫瘍術後の乳房再建を目的としたゲル充填人工乳房および皮膚拡張器に関する使用要件基準. 2017.
22. American Society of Plastic Surgeons. BIA-ALCL Resources. Summary and Quick Facts. <https://www.plasticsurgery.org/for-medical-professionals/quality-and-registries/bia-alcl-summary-and-quick-facts> (accessed 2019.6.3)
23. Clemens MW, Nava MB, Rocco N, et al. Understanding rare adverse sequelae of breast implants: anaplastic large-cell lymphoma, late seromas, and double capsules. *Gland Surg*. 2017 Apr; 6(2): 169–184.
24. NCCN clinical practice guidelines in oncology T-cell lymphomas version 2.2018.
25. Collins MS, Miranda RN, Medeiros LJ, et al. Characteristics and Treatment of Advanced Breast Implant-Associated Anaplastic Large Cell Lymphoma. *Plast Reconstr Surg*. 2019;143(3S A Review of Breast Implant-Associated Anaplastic Large Cell Lymphoma):41S–50S.
26. McCarthy CM, Loyo-Berríos N, Qureshi AA, et al. Patient Registry and Outcomes for Breast Implants and Anaplastic Large Cell Lymphoma Etiology and Epidemiology (PROFILE): Initial Report of Findings, 2012–2018. *Plast Reconstr Surg*. 2019;143(3S A Review of Breast Implant-Associated Anaplastic Large Cell Lymphoma):65S–73S.
27. Clemens MW, Miranda RN. Commentary on: Lymphomas Associated With Breast Implants: A Review of the Literature. *Aesthet Surg J*. 2015;35:545–7.
28. ナトレル®410 プレスト・インプラント及びナトレル®133ティッシュ・エキスパンダーに関する自主回収・販売停止のお知らせ. https://allergan-web-cdn-prod.azureedge.net/allergan-japan/allergan-japan/media/allergan-japan/products/190725_allergan_%E3%83%8A%E3%83%88%E3%83%AC%E3%83%AB%E8%87%AA%E4%B8%BB%E5%9B%9E%E5%8F%8E%E3%81%AE%E3%81%8A%E7%9F%A5%E3%82%89%E3%81%9Bhcp_final.pdf (accessed 2019.7.25)
29. Ohishi, Y., Mitsuda, A., Ejima, K. et al. Breast implant-associated anaplastic large-cell lymphoma: first case detected in a Japanese breast cancer patient. *Breast Cancer*. 2020; 27, 499–504.
30. FDA HP. Medical Device Reports of Breast Implant-Associated Anaplastic Large Cell Lymphoma. <https://www.fda.gov/medical-devices/breast-implants/medical-device-reports-breast-implant-associated-anaplastic-large-cell-lymphoma>.

(accessed 2020.9.17)

【BIA-ALCL疑い症例に対する検査・治療フローチャート】



〈BIA-ALCL検査手順詳細〉



※1 フローサイトメトリーは一般的には施設の病理部門では対応していないことが多いです。
 ※2 セルブロック法とは細胞診検体を沈殿固定し、包埋-薄切を行なうことで、疑似組織的な標本作製する手法。病院に病理部門があれば通常は必要に応じて対応できます。外注先はセルブロックを作成できないので、セルブロック作成後の依頼、もしくはスライドグラスに乗せて免疫染色を依頼、となります。各施設の状況に応じて、学会で相談を受けることが可能です。

・それぞれの検査結果の解釈が難しい場合は、学会で相談を受けることが可能です。

| 解析法 | 解析可能時期 | 診断確定のための必要性 |
|----------------------|------------------|---------------------------------|
| 1 細胞診 | 検体採取時にしかオーダーできない | やった方がよい (1か2のどちらかは最低限必須) |
| 2 セルブロックの作成及び組織診 | 検体採取時にしかオーダーできない | やった方がよい (1か2のどちらかは最低限必須) |
| 3 CD30を含むフローサイトメトリー | 検体採取時にしかオーダーできない | やった方がよい (出来ない場合は4である程度代用可能) |
| 4 CD30 (及びその他) 免疫染色 | 保存(セル)ブロックに対して施行 | 1, 2, 3で異常所見があった場合に行う。 |
| 5 ALK免疫染色 | 保存(セル)ブロックに対して施行 | CD30陽性リンパ腫であると確定した時点で行う。 |
| 6 細胞診スミアに対するALK FISH | 検体採取時にしかオーダーできない | 不要 |
| 7 ALK FISH | 保存(セル)ブロックに対して施行 | 不要 (ALK免疫染色陽性例や、研究・報告用途など特殊な場合) |