初版　2025年4月1日

「乳房再建患者のフォローアップ手順書」

本手順書について

2013年に乳房インプラントによる乳房再建術が保険適用となってから，乳房再建を受ける患者が増加した．これに伴い，術後10年を経過する患者が受診する機会も増えることが予想される．

そこで，「乳房再建患者が，いつ，どこの医療機関にかかっても診てもらえる」ための体制を整えることの必要性が，本学会で取り上げられた．2023年度，日本乳房オンコプラスティックサージャリー学会合併症長期フォローアップ小委員会が，この「乳房再建患者のフォローアップ手順書」を作成した．

人工物ならびに自家組織による乳房再建患者の診察のポイント，必要な検査とその画像診断，また問題が起きたときの対処方法について記述されている．さらに，乳癌治療に携わる医師（乳腺外科医，形成外科医，放射線科医など），検査技師，看護師，その他，チームに所属する医療者が共有すべき重要な点も盛り込まれている．乳房再建患者の診療に役立てていただきたい．

日本乳房オンコプラスティックサージャリー学会合併症長期フォローアップ小委員会　淺野裕子

2024-2025年度日本乳房オンコプラスティックサージャリー学会
合併症長期フォローアップ小委員会委員

明石定子	（東京女子医科大学外科学講座乳腺外科学分野）	
淺野裕子	（亀田総合病院乳腺センター乳房再建外科）	
奥村誠子	（愛知県がんセンター形成外科）	※副委員長
加藤千絵子	（がん研有明病院超音波検査部）	
喜島祐子	（藤田医科大学乳腺外科）	※委員長
倉元有木子	（三井記念病院形成外科・再建外科）	
相良安昭	（社会医療法人博愛会 相良病院）	
座波久光	（中頭病院乳腺科）	
白石知大	（杏林大学形成外科）	
棚倉健太	（三井記念病院 形成外科・再建外科）	
寺尾保信	（がん・感染症センター都立駒込病院 形成再建外科）	
町田洋一	（亀田総合病院放射線科）	

用語・略語

SBI: Silicone breast implant, 乳房インプラント，ブレスト・インプラント

TE: Tissue expander，組織拡張器，ティッシュ・エキスパンダー

Bt: Total mastectomy，乳房全切除術

NSM: Nipple-sparing mastectomy，乳頭温存乳房切除術

SSM; Skin-Sparing Mastectomy，皮膚温存乳房切除術

LD flap: Latissimus dorsi musculocutaneous flap, 広背筋皮弁

TAP flap: Thoracodorsal artery perforator flap, 胸背動脈穿通枝皮弁

TRAM flap: Transverse rectus abdminis musculocutaneous flap, 横型（軸）軸腹直筋皮弁

DIEP flap: Deep inferior epigastric artery perforator flap, 深下腹壁穿通枝皮弁

US: Ultrasonography，超音波検査

MRI: Magnetic resonance imaging，核磁気共鳴画像法

BIA-ALCL: Breast implant-associated anaplastic large cell lymphoma, 乳房インプラント関連未分化大細胞型リンパ腫

BIA-SCC: Breast implant-associated squamous cell carcinoma, 乳房インプラント関連扁平上皮癌

項 目

	（ページ）	（執筆者）
第1. 乳癌患者の乳腺科外来におけるフォローアップの基本	*(p6~p12)*	相良安昭
第2. 人工物再建術後のフォローアップの基本・総論	*(p13~p24)*	棚倉健太・寺尾保信 白石知大
第3. 人工物再建術後の画像所見（超音波，MRI）	*(p25~p46)*	町田洋一・加藤有木子
第4. 人工物再建術後の長期合併症と問題点，その対処法	*(p47~p51)*	淺野裕子 加藤千絵子
第5. 自家組織（皮弁）再建術後のフォローアップの基本・総論	*(p52~p58)*	寺尾保信
第6. 自家組織（皮弁）再建術後の画像所見	*(p59)*	白石知大・寺尾保信 棚倉健太・倉元有木子
第7. 自家組織（皮弁）再建術後の長期合併症と問題点，その対処法	*(p60~p63)*	白石知大・寺尾保信 棚倉健太
第8. 脂肪注入再建後のフォローアップ	*(p64)*	淺野裕子

ポイント

- 乳房再建の患者は乳癌の経過観察中であることを念頭に入れて，
  日本乳癌学会の乳癌診療ガイドラインに沿ったフォローアップを理解する．

乳癌診療ガイドライン 2022年版　総説5

初期治療後，定期診察とマンモグラフィのみを行うフォローアップと，それらに加えて他の画像診断や血液検査を行うフォローアップとを比較した2つの前向き研究により，さまざまな画像診断を加え慎重なフォローアップを行っても生存率は改善しないことが示されている．また，メタアナリシスによっても生存率，無再発生存率(RFS)に差はなく，年齢，腫瘍径，リンパ節転移の状況によるサブグループ解析でも有意差を認めていない．

再発例を対象に，慎重なフォローアップにより無症状で診断された例と，病歴，症状，身体所見，マンモグラフィにより診断された例とを比較検討した後ろ向き研究でも，診断方法の違いは生存率に影響していない．

金原出版・日本乳癌学会からの引用の許諾済

遠隔転移･再発を早期に発見しても，治癒(再発治療後長期間無再発)が得られる確率は低いとされている．同側乳房内再発が2cmをこえると死亡リスクの上昇を認めており，術後のフォローアップに関するシステマティック･レビューでは，年1回マンモグラフィを受ける方法が，医療経済的にも有用であるとしている．12の研究，5,045人の患者を含むメタアナリシスによると，無症状で定期診察，定期検査により単発性局所再発が発見された割合は40%であり，その他の60%は自覚症状により発見されている．

しかしながら，無症状の単発性局所再発を発見することの，生存率，生活の質(QOL)向上に及ぼす効果は証明されていない．また，現在，さまざまな再発リスク分類が報告されているが，リスクの違いにより，フォローアップの頻度，内容を比較した研究はない．

フランスで行われた後ろ向き研究では，乳癌初期治療後フォローアップガイドラインに準拠したフォローアップを受けた患者と，そうでない患者の経済効果が検討されたが，ガイドラインに準拠しない場合，2.2倍(1年目)～3.6倍(3年目)の医療費がかかったことが示された．

Mille D, Roy T, Carrère MO, Ray I, Ferdjaoui N, Späth HM, et al. Economic impact of harmonizing medical practices：compliance with clinical practice guidelines in the follow-up of breast cancer in a French Comprehensive Cancer Center. J Clin Oncol. 2000；18（8）：1718-24.　［PMID：10764432

基本的に再発リスクの低いstage I，II 乳癌術後におけるインテンシブフォローアップ*の有用性はないと考えられるが，検査を受けることによる患者の満足度向上等は期待できる．しかし，現時点では患者の満足度向上などの有用な報告はないため，積極的なフォローアップを推奨する状況にはないが，最近では，サブタイプを踏まえたリスク判定や個別化治療の重要性も議論されている．

遠隔転移や再発の可能性が高いstage III以上の初発乳癌に対しては，無症状で腫瘍量が増加する前の段階，つまり，腫瘍量が少ない時期に，遠隔転移や再発を把握し治療を開始したほうが，治療効果やQOLの改善を期待できる．そのため，初期治療後にさまざまな検査を組み入れた慎重なフォローアップを行うことは許容される．しかしながら，これらのフォローアップを行うことによる生存率，QOL，費用対効果は証明されていない．

乳癌初期治療後のフォローアップに際しては，エビデンスに基づいて患者ごとに最適な方法を決定する．また，患者との対話を通じ，患者の好みや価値観を踏まえて意思決定されることが肝要である．

*インテンシブフォローアップ:定期的なCT，骨シンチフラフィ，腫瘍マーカー検査等を行うフォローアップ方法

（１）問診･視触診

2つの前向き研究やいくつかの後ろ向き研究により，約4分の3の患者が再発の徴候を自覚している．また，視触診により再発の15%が発見され，特に無症状の再発に関して有用である．
再発をきたす可能性の高い初期治療後3年以内は3～6ヵ月ごと，4～5年目は6～12ヵ月ごと，5年以降は年1回の注意深い問診･視触診を行うことが勧められる．

乳癌術後，専門医によるフォローアップを受ける群と，家庭医によるフォローアップ受ける群にランダムに割り付け比較検討された前向き研究では，家庭医によるフォローアップでも再発診断を遅らせることはなく，不安を増長させたり，QOLを低下させたりすることもなかった．また，フォローアップの頻度に関して，定期的に行う群と，マンモグラフィ撮影時(1～2年に1度)のみに制限した群とのランダム化比較によると，フォローアップ回数を減らしても患者の不安を増長させることはなかった．

以上より，問診･視触診はフォローアップにおける重要な項目である．適度な間隔で，注意深い問診･視触診を行い，なんらかの訴え，異常所見を認めた際に，それに応じた検査を行う．患者の希望に応じて，乳腺専門医以外によるフォローアップは許容される．

（２）マンモグラフィ

マンモグラフィに関しては，すでに多くの施設で乳房部分切除後1～2年おきにフォローアップ゜のための検査が行われており，コンセンサスが得られている．

（３）乳房超音波検査
超音波検査は他のモダリティと比べ，頻回に行っても被曝や薬剤曝露が少なく，コスト負担も少ない．疑わしい所見があれば，1年以下(6ヵ月等)の間隔で検査することで，経時的変化を確認することが可能である．

（４）乳房MRI
同側の乳癌再発の早期発見における定期的乳房MRIの有用性を評価した臨床試験は認められなかったが，フォローアップ中の対側乳癌検出に関する有用性が報告されている．初発乳癌がマンモグラフィ等で検出困難であった症例，または高濃度乳房では，対側乳癌の早期発見を目的とした乳房MRI検査も行われる．

（５）再発徴候に関する患者教育，自己検診
乳癌初期治療後，治癒可能な局所再発，対側乳癌の40%が自己検診により発見されているものの，患者に対する教育プログラムの効果，アウトカムに関する報告はない．上海で行われた健常女性26万人以上を対象とした乳房自己検診に関する大規模なランダム化比較試験では，乳房自己検診により乳癌死亡率の低減効果は証明されず，自己検診を行った場合でも，発見された乳癌の腫瘍径，リンパ節転移の有無，遠隔転移の有無に差は認めなかった．臨床医が，日々の診療における患者との対話のなかで，再発徴候に関する教育を行い，自己触診を勧めることは重要と考えられるが，患者教育に関する有用性を示すデータは存在しない．

（６）婦人科検診
タモキシフェンは子宮内膜癌(子宮体癌)と子宮肉腫の発症リスクに関与しているが，乳癌治療後の婦人科検診に関して，その有用性を比較したランダム比較試験は存在しない．さらに，タモキシフェン服用者における定期的な子宮体癌検診の有効性は明らかではない．よって，タモキシフェン服用者に対しては，上記のリスクを説明したうえで，不正出血等の症状があればすぐ医療スタッフに連絡するよう説明しておくことが重要である．

その他，定期的な血液検査・腫瘍マーカー・胸部X線・胸腹部CT・肝臓超音波検査・頭部MRI・骨シンチグラフィ・FDG-PETについても有用性を示す研究は存在しない．引用文献とともに，乳癌診療ガイドラインより参照可能となっている．

・参照: 乳癌診療ガイドライン 2022年度版　総説５　https://jbcs.xsrv.jp/guideline/2022/k_index/s5/

ポイント

- 過去に，国内で使用されてきた各種の乳房インプラント製品の特徴を知り，患者に挿入されている製品がどれに相当するか推測できるようにする．
- 人工物再建術後の長期合併症と問題点について知り，どのぐらいの間隔で診察するのか，なにに注目して診察するのかを知る．

1.　国内で乳房再建に使用されてきた乳房インプラントのおもな製品（カッコ内は，製品に刻印されている記号など）

(1) 保険適用前に使用されていた製品

2006年時点で，米国FDAの承認を得ていたコヒーシブタイプの製品は以下のとおりである．国内では，医師が個人輸入をして乳房再建に使用していた．

MENTOR社

＊MemoryGel™ Breast implants:コヒーシブシリコンゲル（表記例:310JSP1200, 350-7200BCなど）

＊Becker™ expander implants:外側がコヒーシブシリコンゲル，内側は生理食塩水を注入して拡張することができるルーメンを備えている．

INAMED社(後のアラガン社)

＊McGhan　Style　410など：テクスチャード，アナトミカル（しずく型）（表記例:27-ML120-220，ST-ML120-220など）

(2) 保険適用後に使用されている製品（リコール対象）

2012年9月28日に，ナトレル®133ティッシュ・エキスパンダー（アラガン社）とナトレル®ブレスト・インプラント（アラガン・ジャパン社）のラウンドタイプの製品が日本で薬事承認された．2013年7月より，これらの製品を使用した乳房再建術が保険適用となった．2014年1月からアナトミカルタイプのナトレル®410ブレスト・インプラント（アラガン社）が承認され，使用することが可能となった．

＊ナトレル®ブレスト・インプラントclassicシリーズ:スムース，ラウンド（表記例:J10-240など）
（注）2020年8月販売終了となった．
＊ナトレル®410ブレスト・インプラント:テクスチャード，アナトミカル．6時方向に3つの点状マークあり（表記例： JTF2-MM115 245など）（注）2019年7月25日より自主回収となった．

(3) 保険適用後に使用されている製品（リコール後～2025年現在）

2019年10月に表面がテクスチャードタイプ（アラガン社）の製品がリコールとなったのちに，使用が可能な薬事承認を得ている製品は以下のとおりである．

＊ナトレル®ブレスト・インプラントInspiraシリーズ：スムースタイプ，ラウンド（表記例:JSSM-240など）（国内販売元:アラガン・ジャパン社）

＊Sientra ブレスト・インプラント：マイクロテクスチャードタイプ/スムースタイプ，ラウンド/アナトミカル（表記例:10512-190MP, CBASE-275MPなど）（国内販売元:グンゼメディカル社）

＊モティバ　ブレスト・インプラント：スムースタイプ，ラウンド型　SmoothSilkシリーズ/ SmoothSilk Ergonomix シリーズ （表記例：ESRD-300/Q など）（国内販売元:PRSS Japan株式会社）

ポイント

- SBI再建術後患者のフォローアップにおいては，SBIが入っている期間は継続して診察することが推奨される．
- 原則として，1年ごとの診察，また２年に１回の画像検査（エコー，必要に応じてMRI)が推奨される．

２）SBI再建患者の術後フォローアップ

（注）このフローチャートは，SBI再建患者に対するフォローアップの標準的な流れであり，これに当てはまらない症例もある．

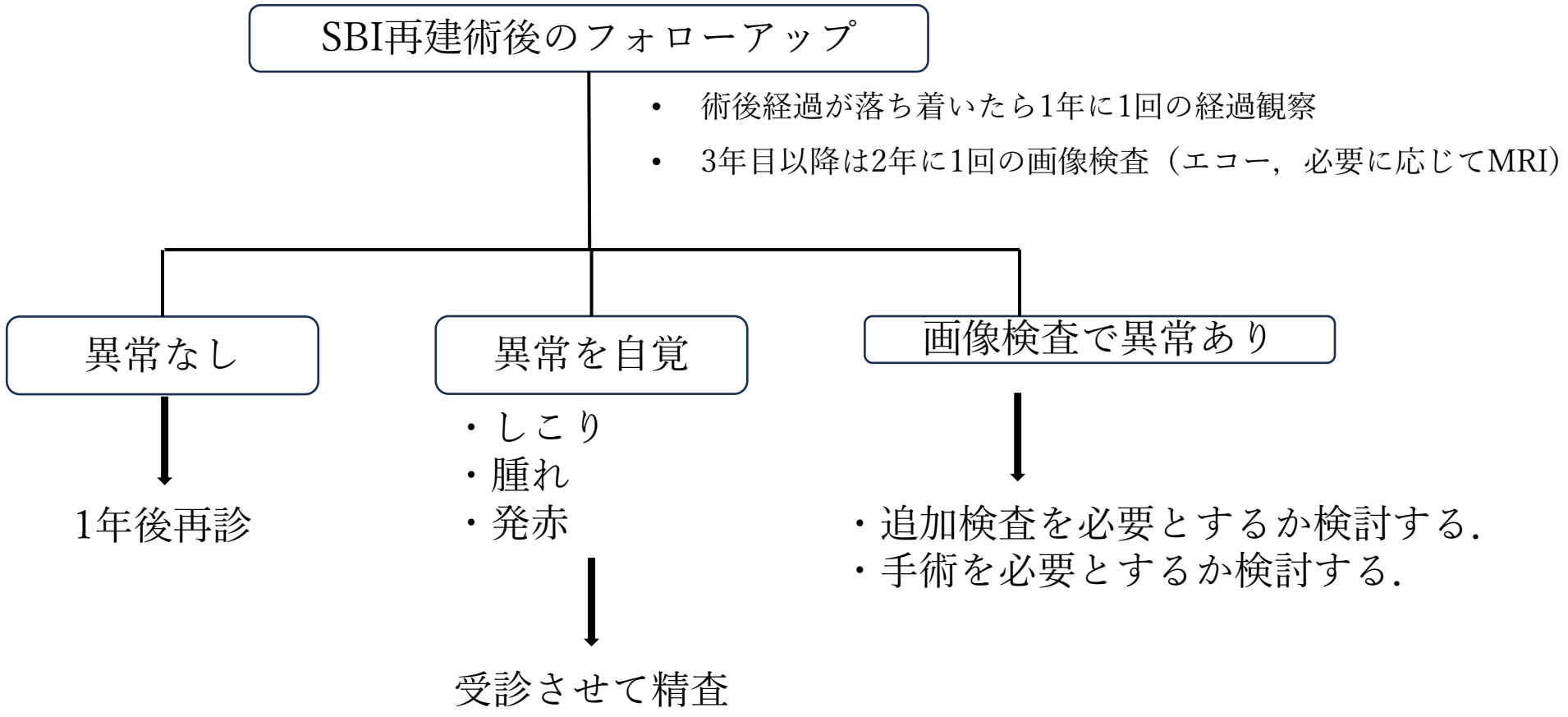

- SBI再建では術後合併症がなければ術後1週，術後1ヵ月，術後3ヵ月，術後半年，術後１年，それ以降は１年に１回の診察のペースでフォローアップする．術後３年目以降は２年に１回の画像検査を行う．
- 画像検査は基本的に超音波検査で行う．必要に応じてMRI，穿刺，生検などの精査を行う．

- 診察時は視触診を行う．視診では皮膚に赤みがある部位がないか，異常がないかを確認する．触診ではしこりがないか，SBIの被膜拘縮度，向きがどうかを確認する．異常を感じた場合には早めに超音波検査を行う．皮膚の赤みや瘢痕部のしこりは局所再発かどうかの判別が必要になることもあるためカルテに記載し，新出病変や変化があった場合には生検して確認する必要がある．

- 患者には1年間で特に変化がなかったか，気になる症状がないかを確認する．なにか異常を感じた場合には経過観察外来を待たずに早めに受診するよう説明する．

ポイント

- 長期経過中に起こりうる問題点と有害事象について知る.
- 整容面での問題からなんらかの治療が必須となる有害事象まで含まれ，対処法を知る.
- 使用する製品の添付文書，また海外でのコア試験の結果（論文など）に目を通す.

- Natrelle round silicone breast implants: Core Study results at 10 years. Scott L Spear, Diane K Murphy; Plast Reconstr Surg. 2014;133(6):1354-1361.
- Ten-year Core Study Data for Sientra's Food and Drug Administration-Approved Round and Shaped Breast Implants with Cohesive Silicone Gel. W Grant Stevens, M Bradley Calobrace, Kaveh Alizadeh, et al; Plast Reconstr Surg. 2018;141:7S-19S

長期における問題点・有害事象のサマリー

整容的な問題

・リップリング
・偏位
・回転
・左右差

↓

患者希望によっては修正術を行う.

症候的な問題

・被膜拘縮
・疼痛
・遅発性血腫

↓

疼痛や被膜拘縮は基本的に対症療法のみ.
遅発性血腫はBIA-ALCLの否定が必要.

製品的な問題

・破損(16.5%/10年～)

↓

軽微な破損であればこまめな経過観察と変化時の手術.
明らかな破損であれば手術.
緊急手術の必要はない.

局所再発

・1～5%

↓

超音波検査，切除生検などを行い診断をつける.
人工物が入っているため針生検がむずかしい場合がある.

BIA-ALCL* BIA-SCC**

*生涯罹患率0.045%
**頻度不明

↓

日本乳房オンコプラスティックサージャリー学会のフローチャート※を参考に検査を進める.

※https://jopbs.or.jp/docs/20241205_1.pdf

・被膜拘縮（BakerⅢ/Ⅳ以上）

BakerⅢは自覚症状を伴う中等度の拘縮で，BakerⅣは見ても分かる高度の被膜拘縮である．

10年間でアラガン社製は24.６％，Sientra社製は15.8％と報告されている．

・SBIの破損（MRI群）

詳細は次項目を参照．SBIの経年劣化に伴うもので，被膜内に止まっている時期は自覚症状に乏しい．

10年間でアラガン社製は35.4％（手術群14.9％），Sientra社製は16.5％と報告されている．

・左右非対称

健側の経年変化，SBIの被膜拘縮や偏位などにより経過とともに左右対称性は低下していく．

10年間でアラガン社製は23.２％，Sientra社製は11.５％と報告されている．

・回転

アナトミカルタイプで，術後比較的早期に起こりやすい．

徒手整復を試み，徒手整復できない場合は修正術が検討される．

・リップリング

SBIの折れ込みやしわによる再建乳房の表面に見える波打ちで，やせている患者で目立ちやすい．

10年間でアラガン社製は10.2%，Sientra社製は2.３%と報告されている．

・疼痛

疼痛は皮膚表面や深部（胸壁側）に出ることもある．長期的にも術後の影響のため，寒い日や天気が悪い日には痛みが出やすいことを説明する．温めると改善することもある．10年間でアラガン社製は6.8%，Sientra社製は4.５%と報告されている．

・遅発性漿液腫

術後1年目以降で，乳房容量の変化を伴うほどの貯留がある場合を指す．BIA-ALCLの鑑別を要する．
10年間でアラガン社製は2.3%，Sientras社製は3.６％と報告している．
SBIの周囲や折れ込み部分には少量の液体貯留を生じるが，生理的範囲のものであり介入対象とはしない．

・遅発性血腫

SBI周囲の被膜内に生じることがある．穿刺してBIA–ALCLの否定が必要になる．穿刺吸引しても再度貯留することも多く，被膜を含めた切除を要することが多い．10年間でアラガン社製は1.５％，Sientra社製は1.１％と報告されている．

・BIA–ALCL，BIA–SCCについて

詳細は日本乳房オンコプラスティックサージャリー学会HPを参照.
http://jopbs.umin.jp/medical/

ポイント

- SBI 再建術後患者の超音波ならびにMRI画像所見を知る.
- 漿液腫（背ローマ），破損また局所再発などの問題があった場合の画像所見を知る.

a. SBI患者における超音波検査の基本

SBIは3～6㎝程度の厚みがあるので，10MHz前後の体表用高周波プローブが推奨される．SBIは音速が遅いため，実際の厚みより厚く描出される[1)]．ポイントフォーカスの場合は通常と同等かやや浅くすると所見が得られやすい．正常乳房とはピントの位置が異なるので，所見がきれいに映る位置に調節するとよい．ゲインは正常乳房検査よりやや明るいと所見が見やすい．
スキャンはSBIより広く十分な範囲を少なくとも2方向で観察する．記録方法は施設内である程度する．全体像を1つの画面で残せるパノラマビューなどがあると患者にも分かりやすい．

1）Quantitative ultrasonic diagnosis of silicone breast implant rupture: an in vitro feasibility study. Forsberg F, Conant EF, Russell KM, Moore JH Jr. Ultrasound Med Biol. 1996;22(1):53-60

b. 正常SBIの超音波画像

SBIの正常超音波画像は，シェル（外殻）の中に，内部のゲル部分が無エコーに厚く描出される．シェルは基本的に3層から成り，ゲルの漏出を抑えるバリアシェルを 2 つの標準シェルで挟んでいるため， 超音波検査では高・低・高エコーの3層に観察される．メーカーによって表面の多重反射（アーチファクト）の程度に差はあるが，基本的な見え方はほぼ同様である．以下に各社の正常SBIの超音波画像を提示する．

（注）2025年4月現在，患者に挿入されているSBIは，リコール対象となったナトレル®410ブレスト・インプラントが最多であるため，本製品の画像を提示する．他製品の場合は，製品名を明記した．

正常インプラントの超音波画像

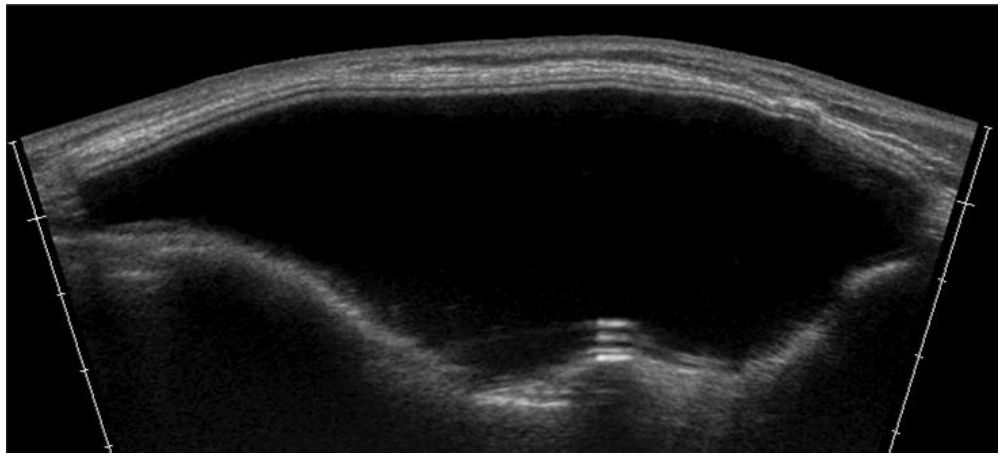

ナトレル®410ブレスト・インプラント

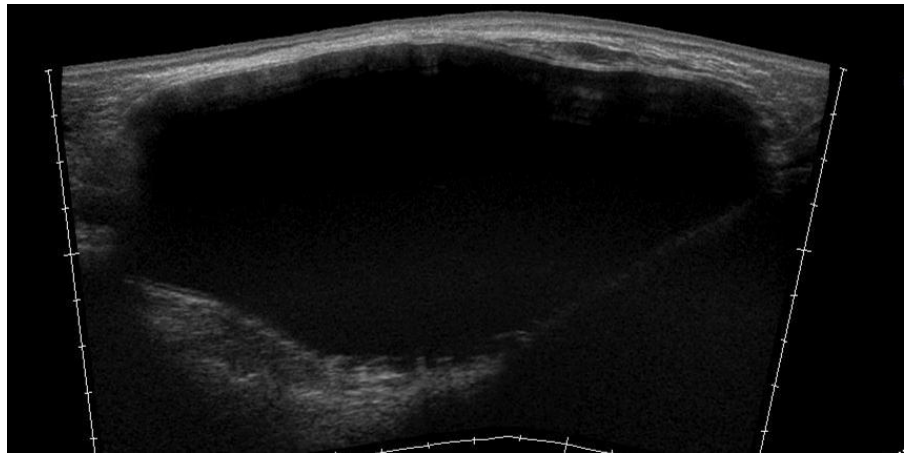

ナトレル®ブレスト・インプラントInspiraシリーズ

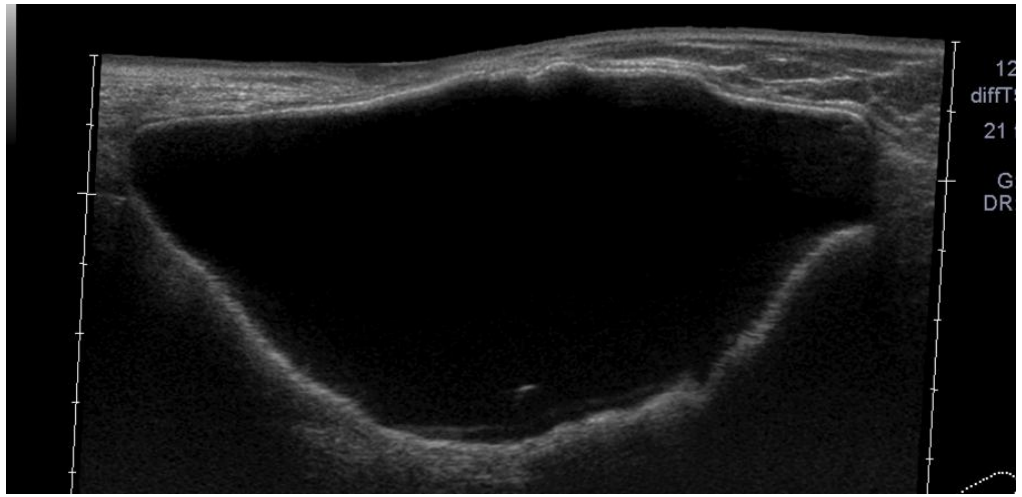

Sientra　ブレスト・インプラント

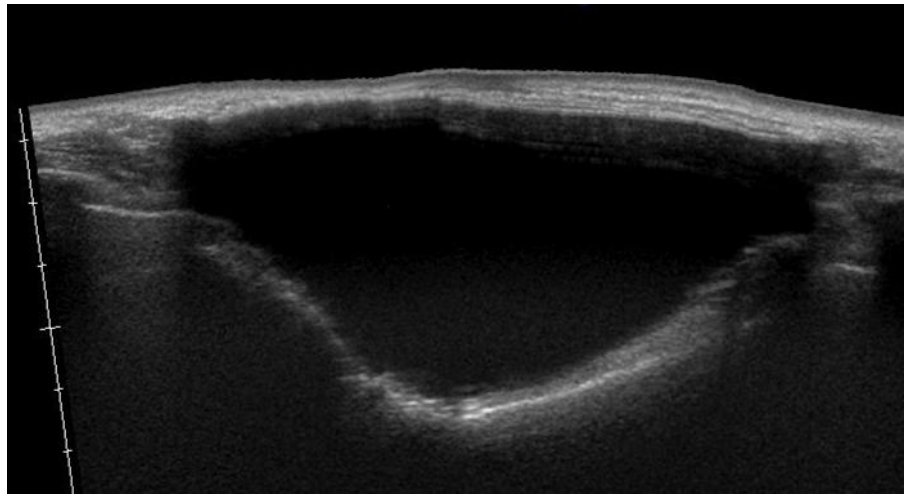

モティバ　ブレスト・インプラント

c. 超音波の正常バリエーション

①ゲル充填部の高エコー像

SBIにはシェル背側中央部にゲルの充填部があり，3層のパッチで塞がれている．超音波画像でも厚く描出される．

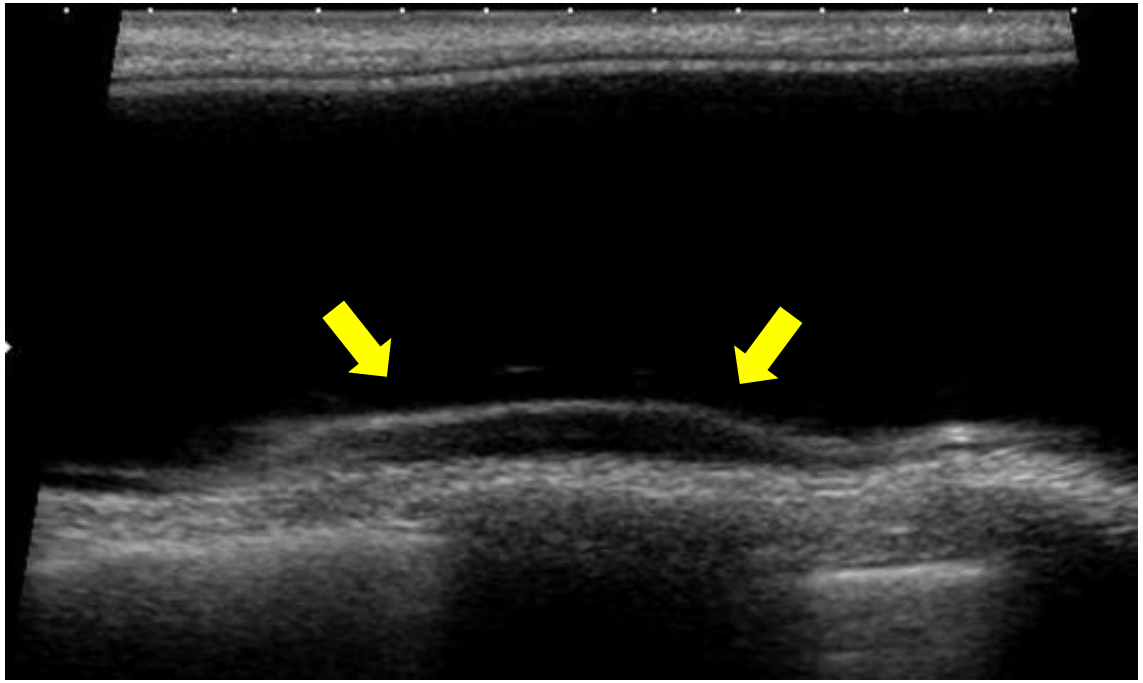

黄色矢印はパッチを示す．

c. 超音波の正常バリエーション

②表面の波打ち（リップリング），折れ込み

被膜拘縮に伴いSBIが圧迫されることにより，表面が波状になることがあり，高頻度でみられる．拘縮による圧迫がさらに強くなると，シェルの一部が内部に折れ込むことがある．

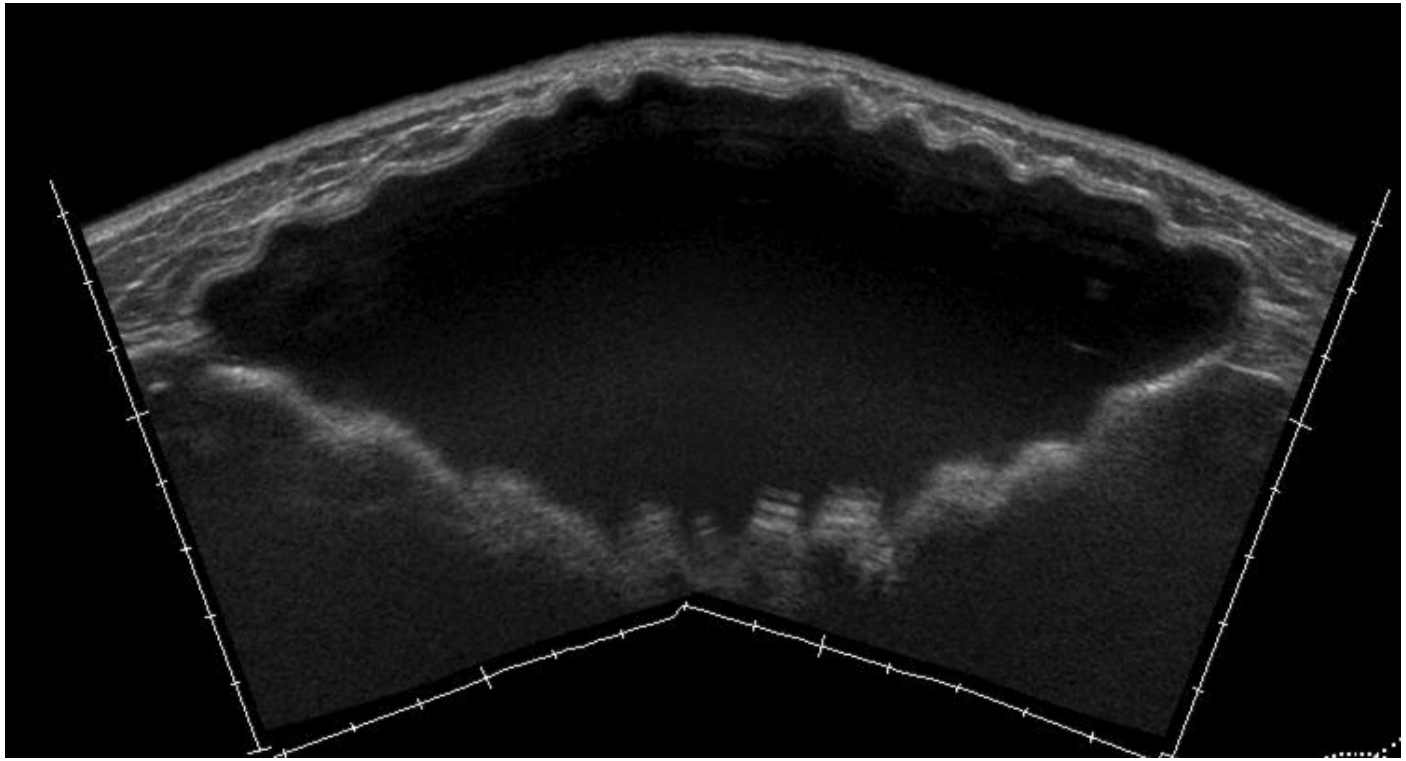

波打ち

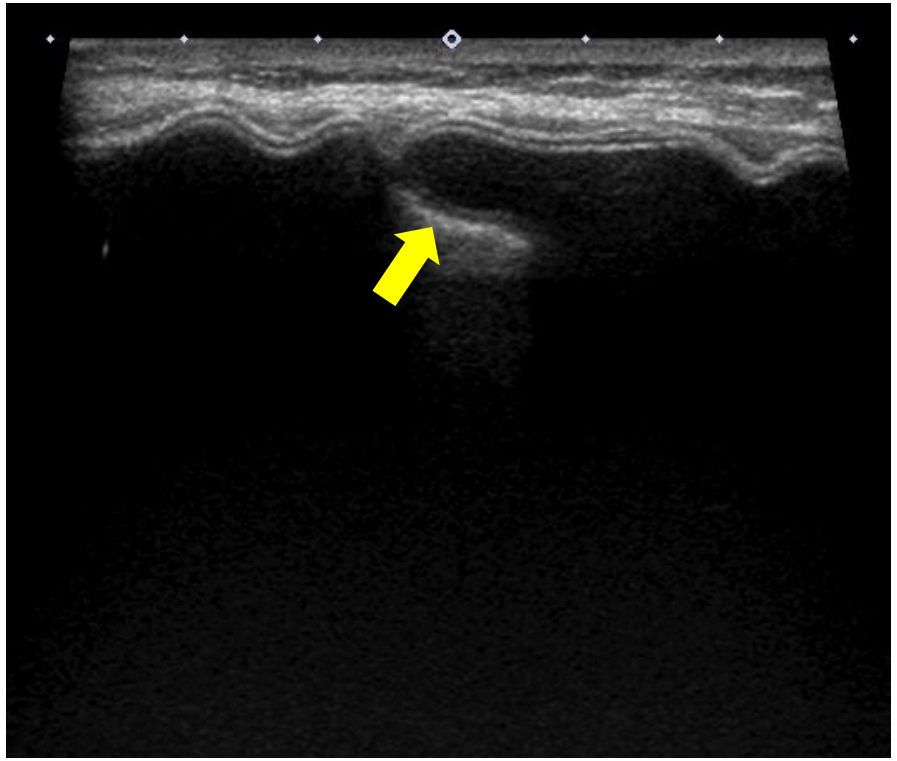

折れ込み（矢印）

c．超音波の正常バリエーション

③被膜内のSBI周囲液体貯留

SBI周囲に少量の液体貯留がみられることがしばしばある．液体貯留はBIA-ALCLとの鑑別が必要な場合があるが，少量の場合は異常所見とはしない．

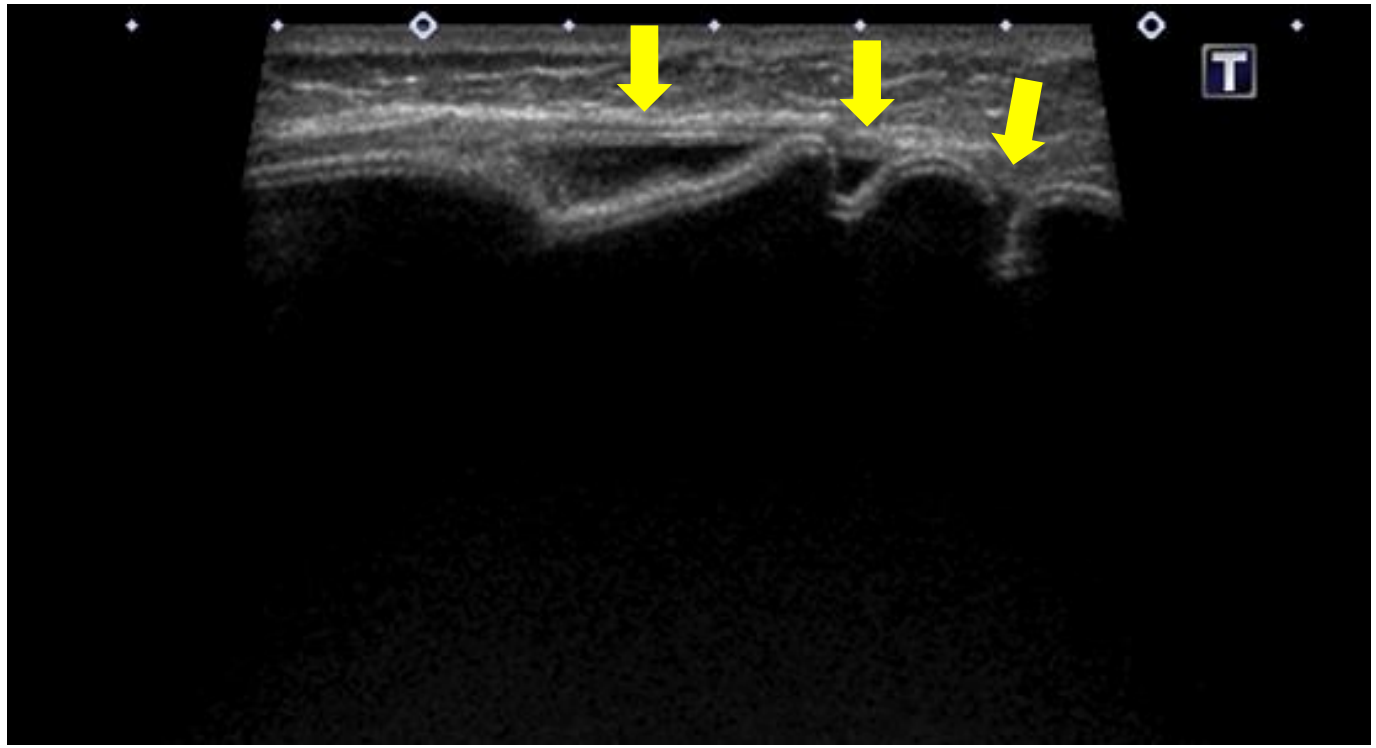

黄色矢印は液体貯留を示す．

c．超音波の正常バリエーション

④ナトレル®410ブレスト・インプラントのオリエンテーションマーク

ナトレル®410ブレスト・インプラントにはオリエンテーションマークというシェル表面の突起がある．これは視覚的および触覚的にSBIの方向を認識するためのものであり，SBIの大きさによって2個あるいは3個ついている．超音波でもシェルの表面に描出され，SBIが回転していないかの評価に用いている．皮膚に近い場合など，オリエンテーションマークが腫瘤として触知される場合もあり注意が必要である．

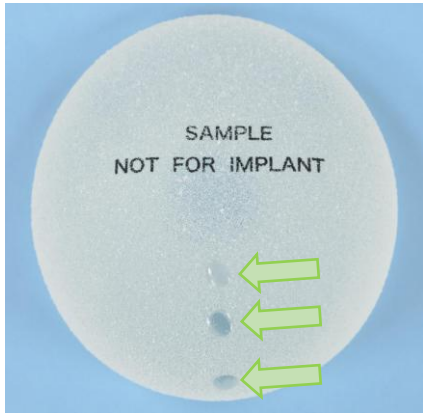

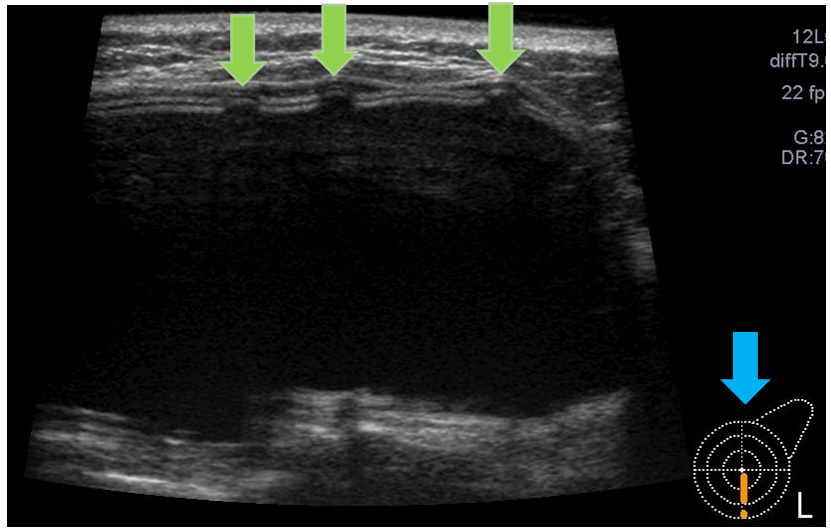

通常のオリエンテーションマークの位置

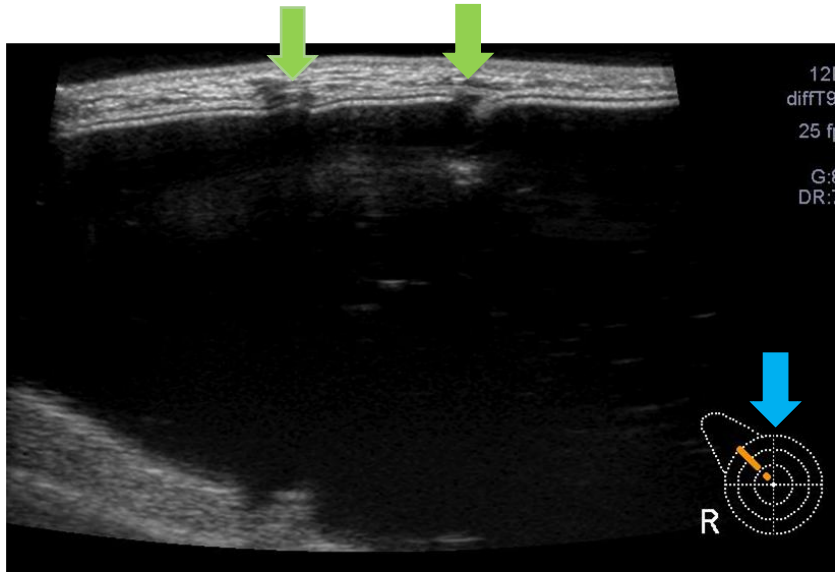

オリエンテーションマーク回転の例

緑矢印はオリエンテーションマーク，青矢印はボディマーク（表示位置）を示す

ｃ．超音波の正常バリエーション

⑤乳頭再建用の肋軟骨

一部の施設では，SBI挿入時に採取した六軟骨を創部皮下に埋入することがある．
超音波で描出されるが，血流シグナルはみられない．
採取する大きさや形状により乳癌の局所再発に類似することがあるため，注意が必要となる．手術記録や患者への問診が重要である．

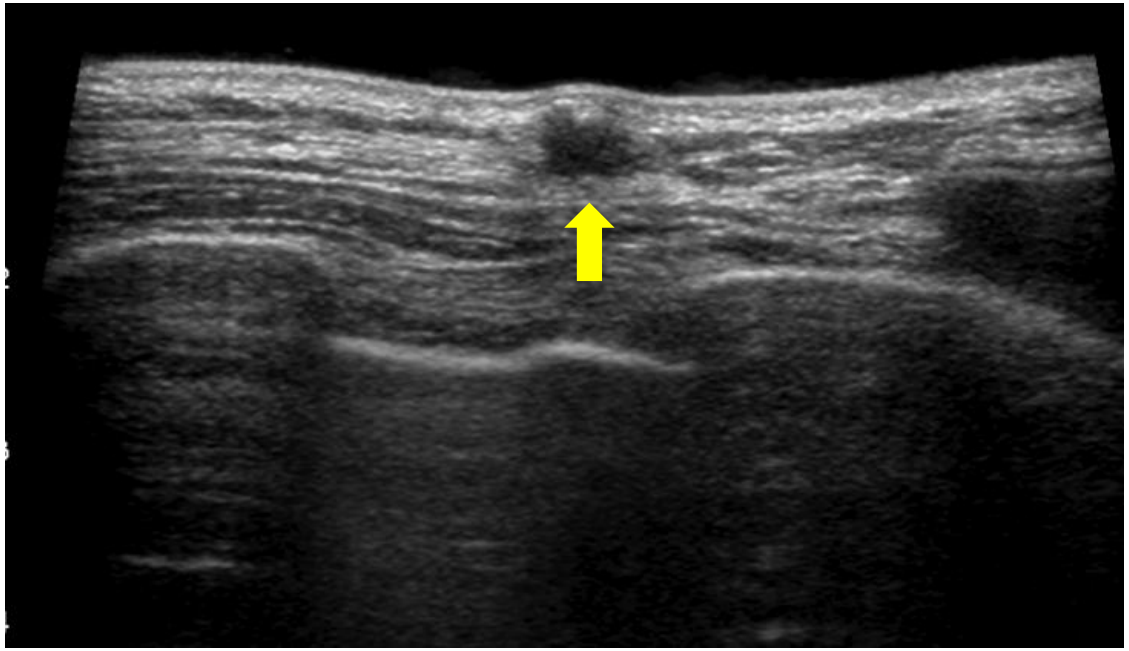

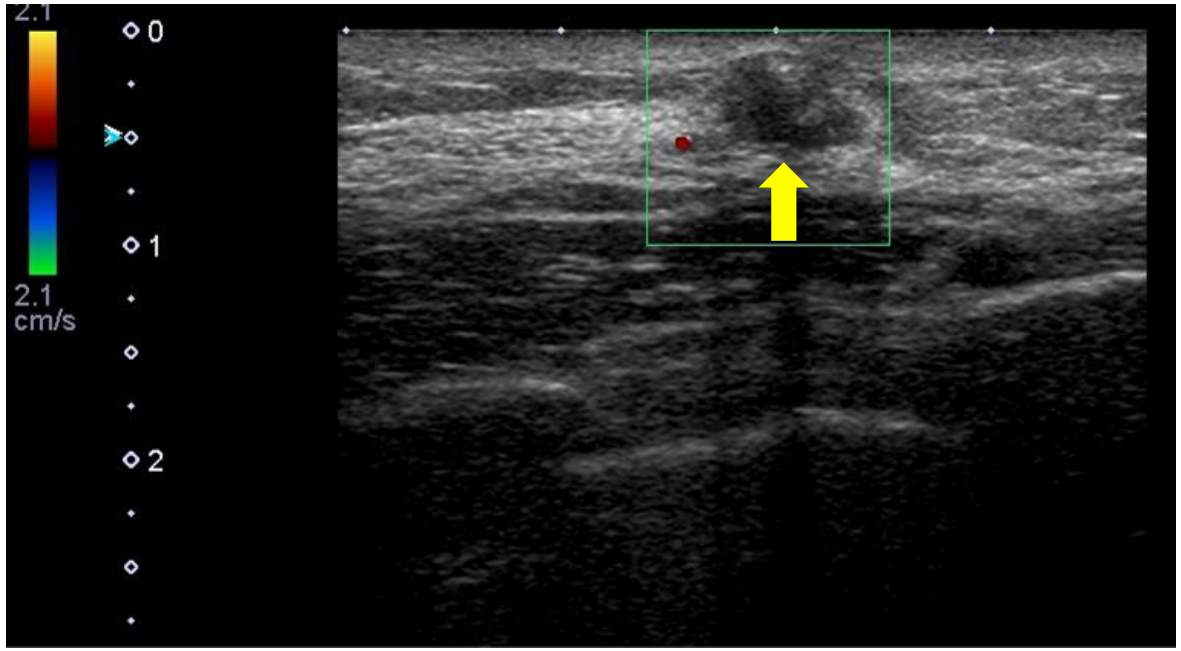

黄色矢印は乳頭再建用の肋軟骨を示す．右の画像はカラードプラで，血流シグナルはみられない．

d. 軽度の異常所見

SBIの経年劣化に伴うゲルの内部エコー

SBIの内部は経年劣化に伴い内部エコーが出現してくることが多い．全体に散在する点状高エコー像や，部分的な背側の帯状高エコー像である．いずれの場合もシェルに亀裂はなく，破損とはいえない．

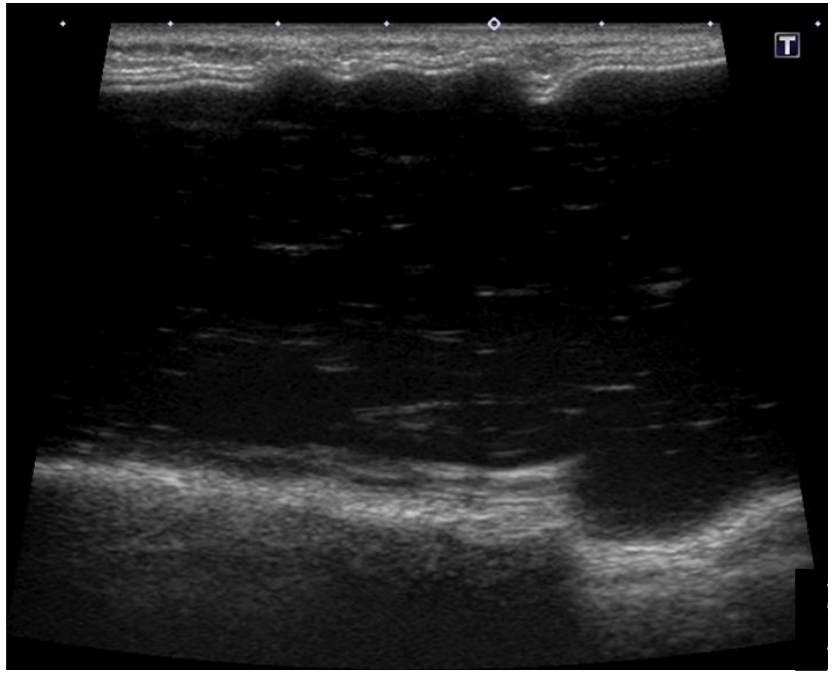

全体に散在する点状高エコー像

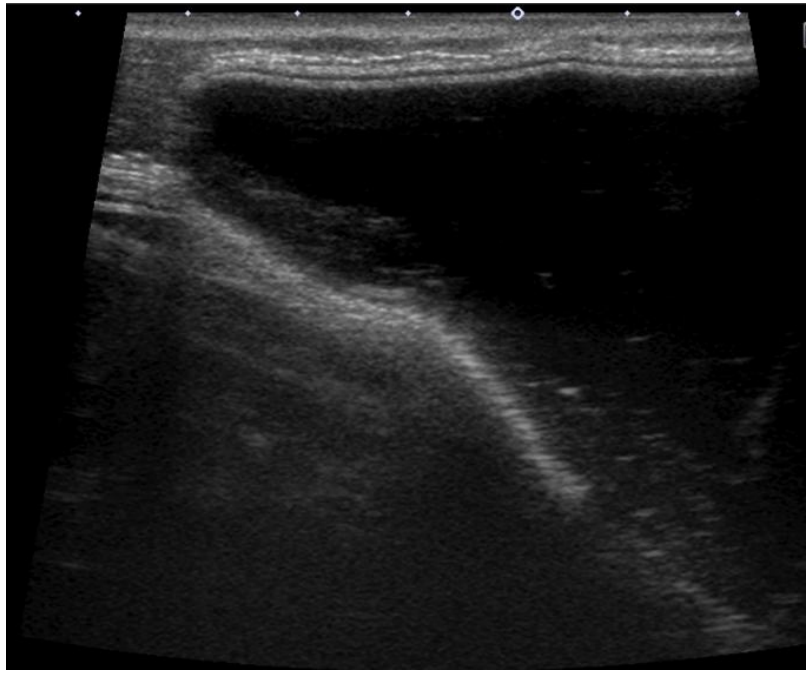

部分的な背側の淡い帯状高エコー帯

e. 超音波の破損症例

SBIは長期留置することにより10年で9.7%の破損が生じることが報告されており，本学会でもSBIが挿入されている限り1年に1度の経過観察と2年に1度の画像検査を推奨している．
実際の破損症例を提示する．挿入後6年目の定期検査で発見し得た．
SBI内部に亀裂状の高エコー像（黄色矢印）が複数出現し，シェル周囲に内部エコーを伴う領域（青矢印）を認めた(図1)．内胸リンパ節を観察すると第1・第2肋間の内胸リンパ節が腫大し，高エコーに観察され（緑矢印），流出したシリコンによる異物肉芽腫と考えた(図2)．手術で抜去したSBIは側面が広範囲に裂けゲルが流出していた(図3)．

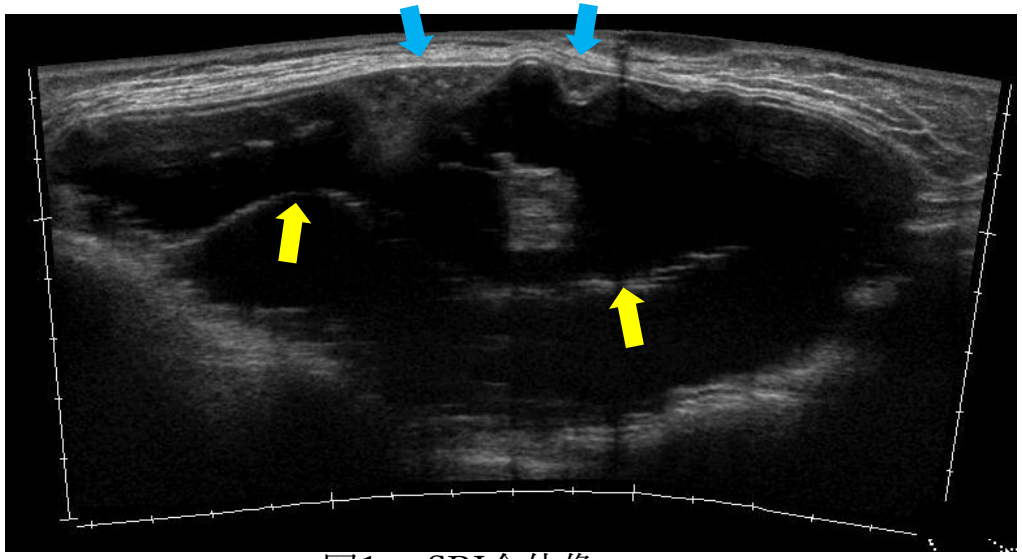

図1.　SBI全体像

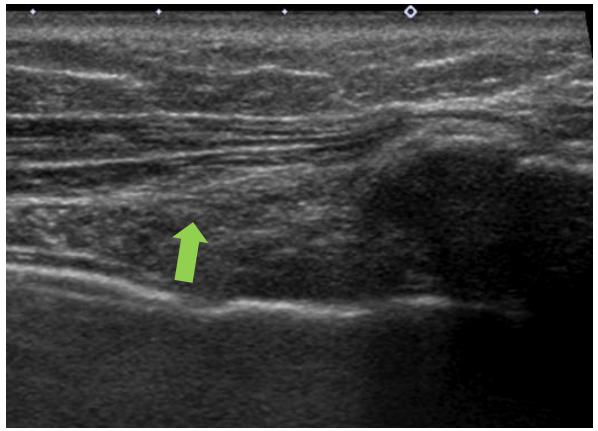

図2..　内胸リンパ節腫大

図3.　摘出したSBI

f. 被膜内の液体貯留

術後1年以上経ったのち，まれに挿入されたSBIの周囲にSBIと同等か，それ以上の大量の液体貯留がみられる場合がある．このような液体貯留がみられた場合は異常所見として指摘される．これらは遅発性漿液腫（late seroma）としてBIA-ALCLが鑑別にあげられ，病理組織学的検査が必要となる．精査や専門施設への相談を含めて，本学会のガイドラインおよびウェブサイトを参照して対応を行うこととなっている．

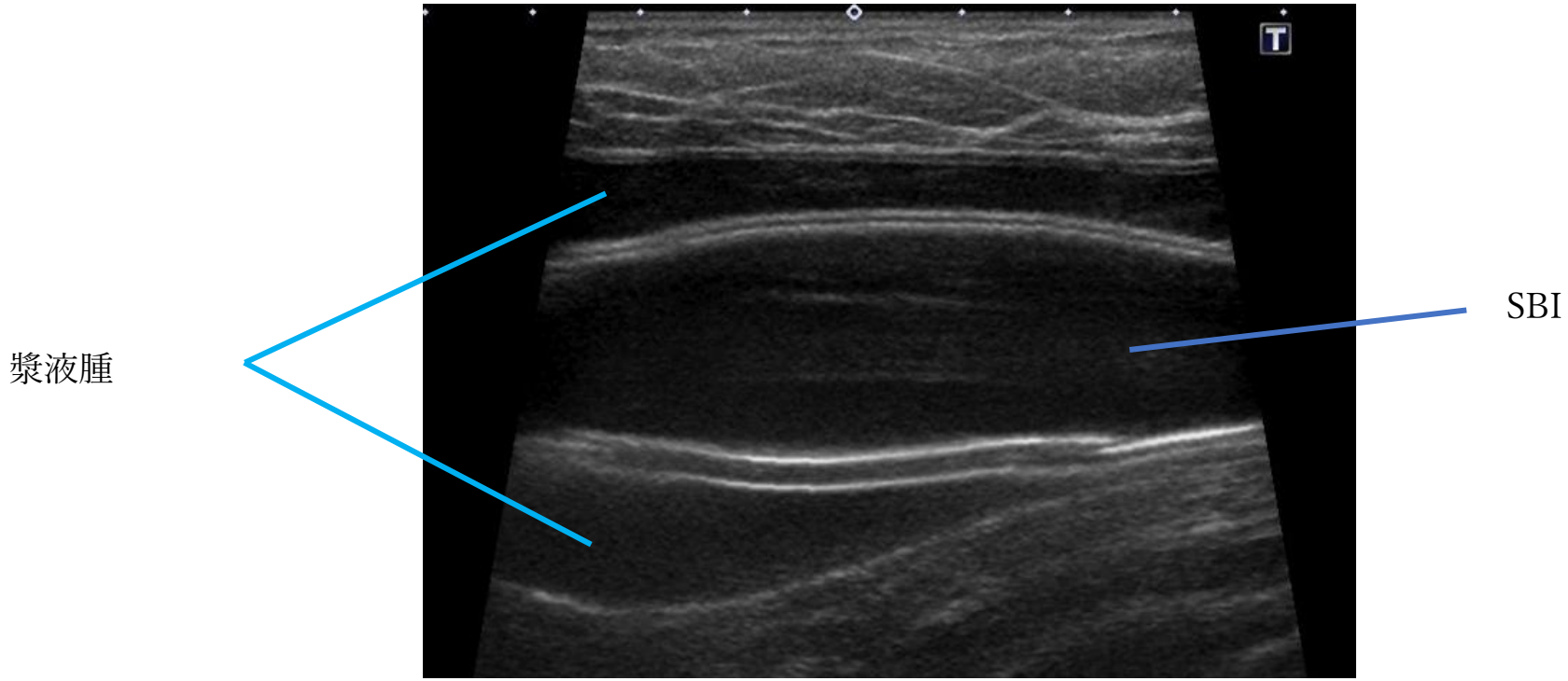

g. SBI再建乳房の皮下の局所再発症例

SBI再建術後5年目に再建乳房の皮膚に腫瘤を触知した症例を示す．超音波検査では皮内から皮下にかけて約12×5×3㎜大の不整な低エコー腫瘤像を認め，内部に血流シグナルがみられた．穿刺吸引細胞診で悪性と診断され，摘出術が施行された．術後病理診断では，皮膚とSBI被膜の間の脂肪織を主座として，索状に浸潤する癌胞巣がみられた．既往の乳癌と組織形態が類似し，再発癌と診断された．前述の埋入した軟骨と類似することがあり，手術記録や患者への問診，またカラードプラも参考にして診断することが必要である．

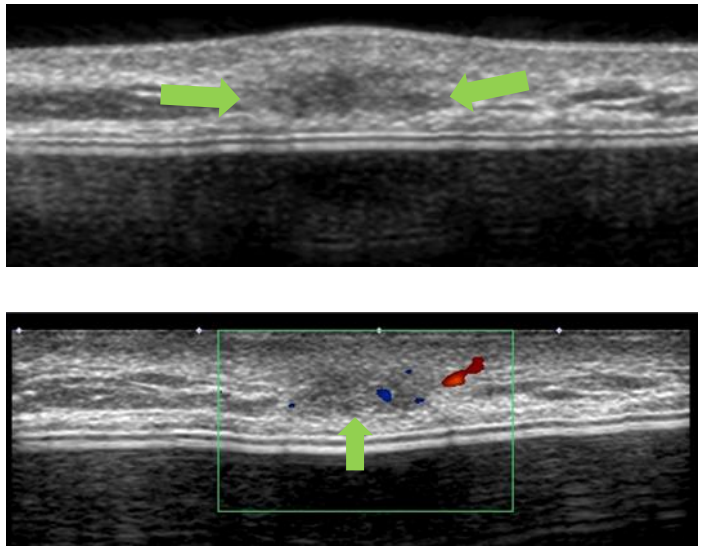

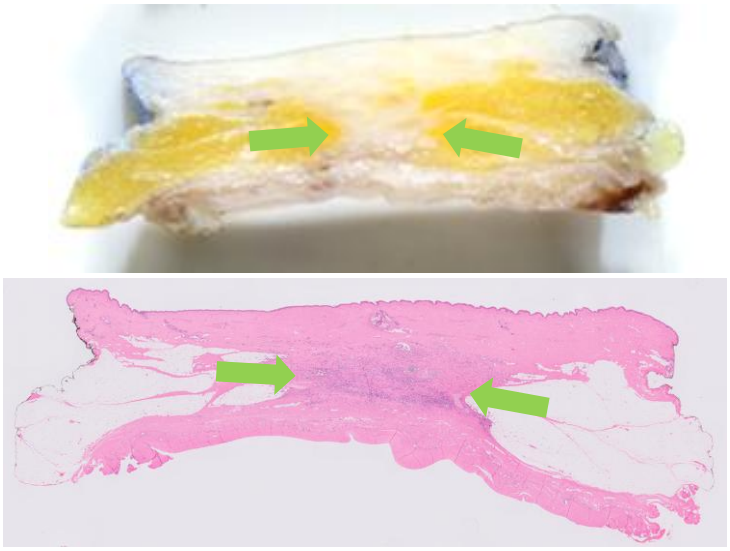

左上：超音波Bモード　左下：カラードプラ　右上：手術検体切り出し像　右下：HE染色　ルーペ像
緑矢印は再発部分を示す．

ポイント

- MRIはインプラント破損の診断において，感度・特異度に優れた画像診断法である．
- インプラントの破損のみのチェック目的であれば造影剤の使用は不要である．
  (乳癌の評価やインプラント関連悪性腫瘍の評価については造影MRIが必要である．)
- 破損に特徴的な画像サインとそのメカニズムの理解が重要である．もっとも頻度の高いサインは“dot sign”(または“droplet sign”)である．
- T1強調画像(T1WI)，T2強調画像(T2WI)およびそれぞれの脂肪抑制画像，インプラント強調画像を駆使して診断にあたる．

MRI 各撮像法によるシリコーンゲルの信号

	水成分	脂肪成分	シリコーン
T1強調画像	低信号	高信号	低信号
T2強調画像	高信号	高信号	高信号
脂肪抑制T2画像	高信号	低信号	低信号
シリコーン強調画像	低信号	低信号	高信号

２）インプラント再建術後のMRI所見

脂肪抑制T2WI

シリコーンは低信号，水は高信号で抽出されている．

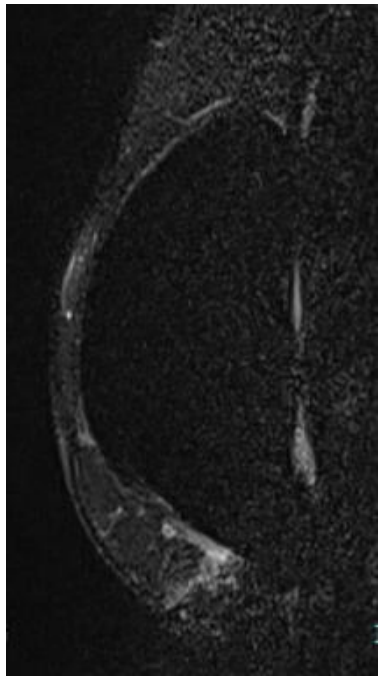

シリコーン強調画像

シリコーンのみ高信号で抽出され，水や脂肪などその他の構造はすべて低信号である．

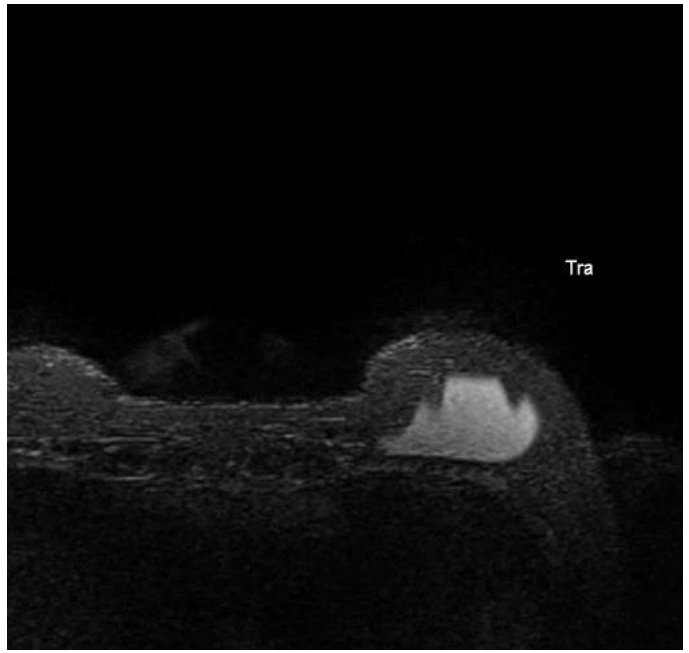

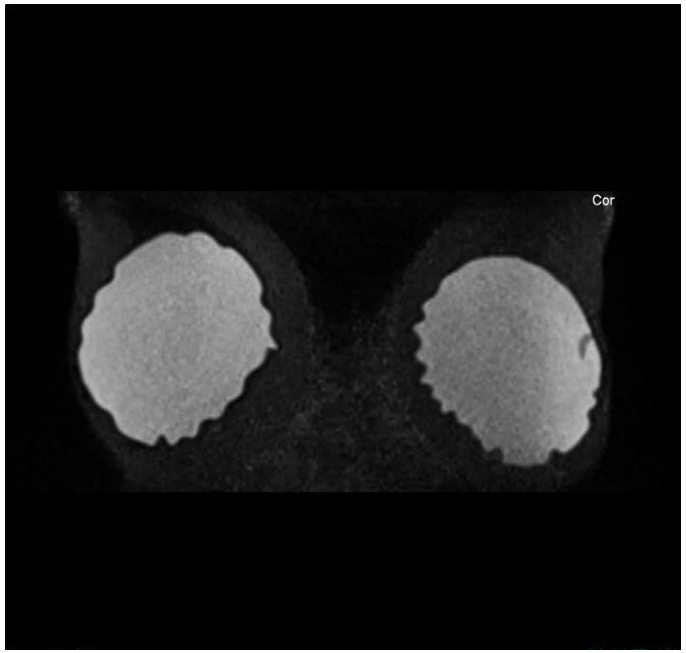

脂肪抑制T2WI画像の基本を知って，インプラント破損の診断をする．

水は信号抑制されないため
高信号となる．

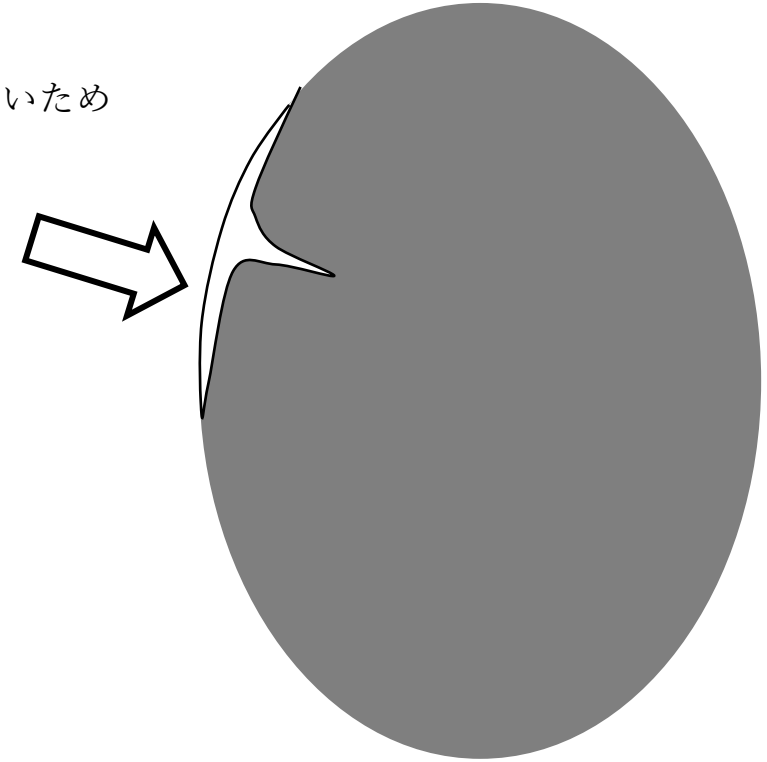

シェル*外に漏出したシリコーンゲル**は，シェル内ゲルとともに信号抑制され低信号となる．



*シェル；ゲル充填人工乳房の外殻に当たる部分．Inspiraシリーズでは３層から成り，ゲルの露出を抑えている．

**ゲル；シェルの内部に，凝集性のあるシリコーンゲルが充填されている．

２）インプラント再建術後のMRI所見

シェル破損 （脂肪抑制T2WI）

Sublinear capsular sign, Linguine signなど：断裂が確認可能である．

ゲル破損（脂肪抑制T2WI）

Droplet sign（Dot sign）：浸出液のゲル内部への迷入が確認できる．

破損の症例１：Mentor社JSPバッグが豊胸目的に大胸筋下に挿入されて術後7年目の症例である．

超音波

被膜とシェルに相当する部分の連続性が失われている（黄色矢印）．

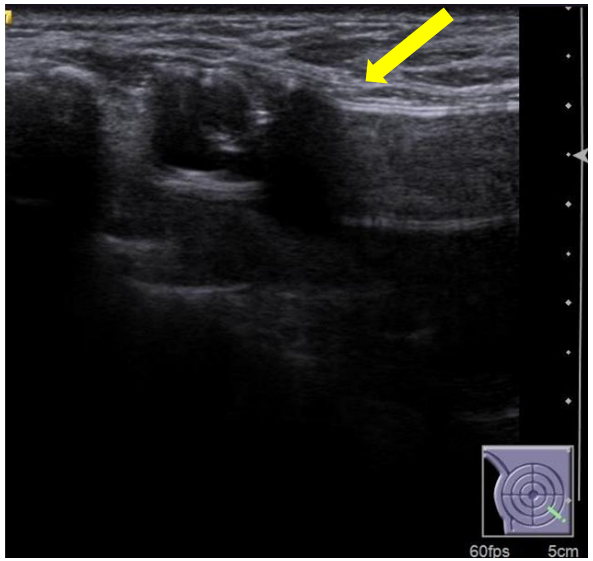

MRI

Droplet sign (Dot sign)：T2WIにて，水がゲル内に迷入していることを示す点状高信号構造を認める（黄色円）．

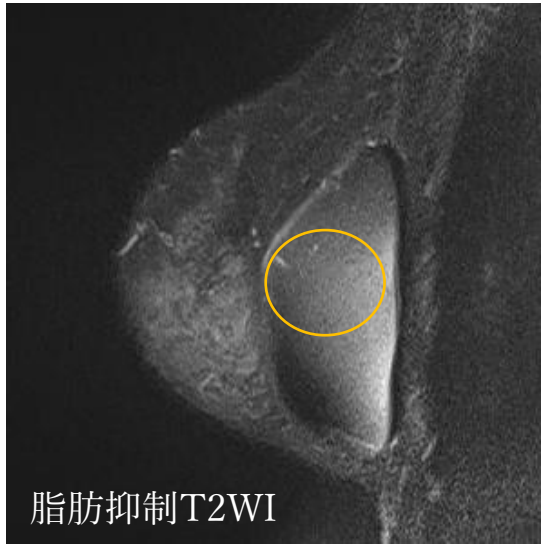

破損の症例２：INAMED 社の乳房インプラントによる乳房再建術後5年目の症例である．．

超音波

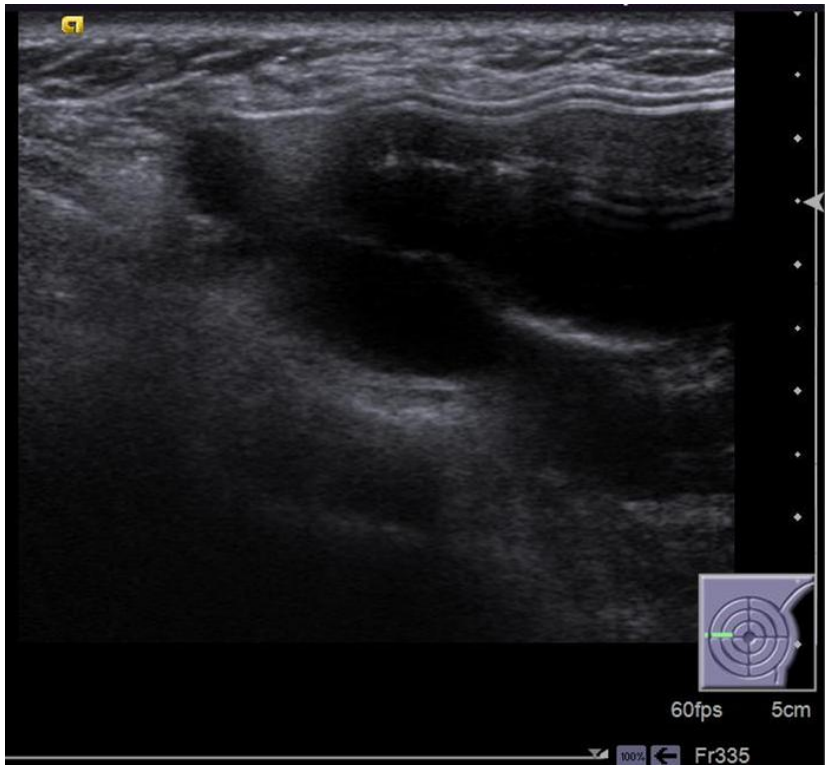

ゲル内部に高エコー域を認める．

MRI

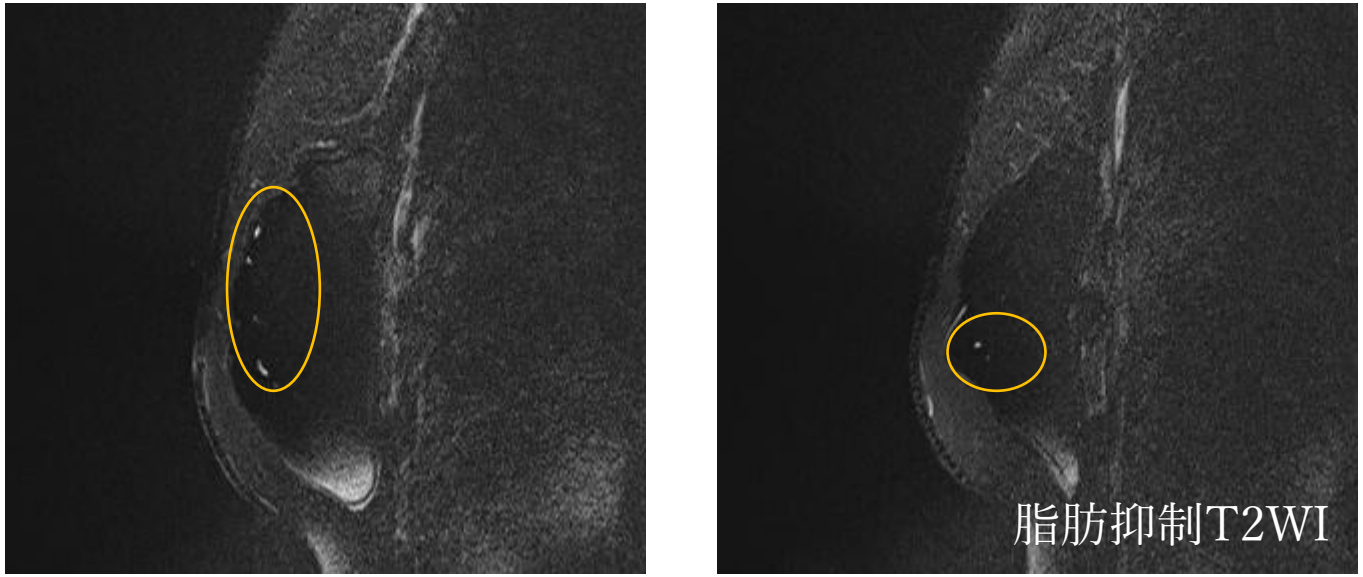

Droplets sign（Dot sign）はゲル内部の水分を表している．

破損の症例３：アラガン社製スムースタイプの乳房インプラントによる乳房再建後10年目の症例である．

超音波画像

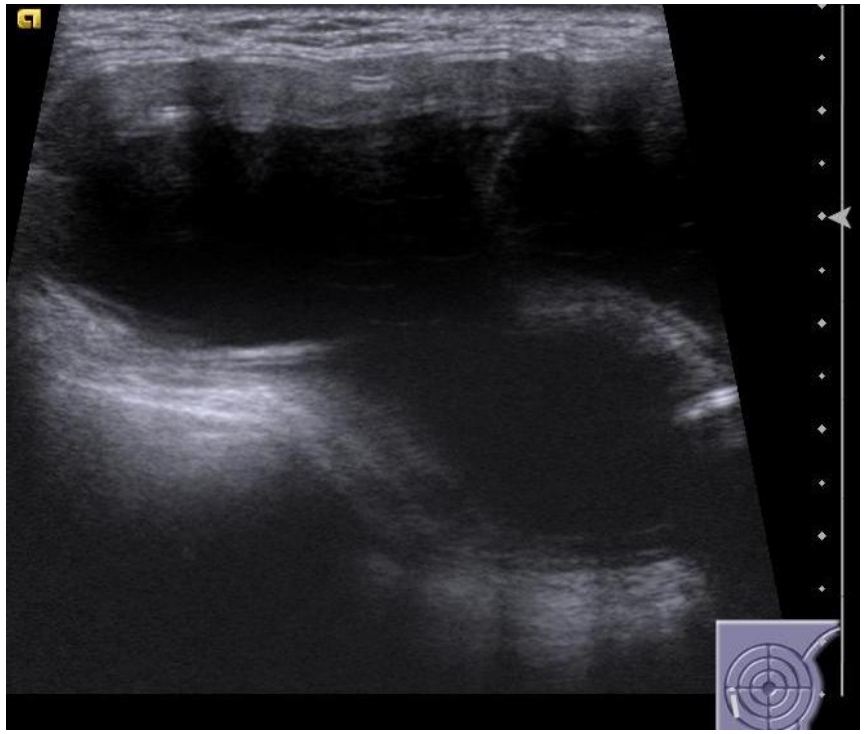

内部ゲルの高エコー部分を認める．

MRI

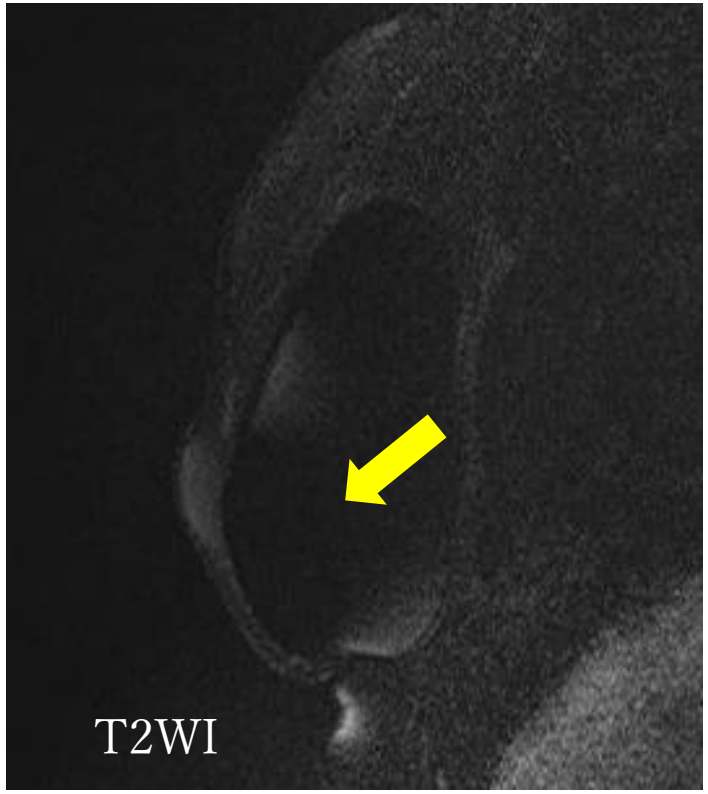

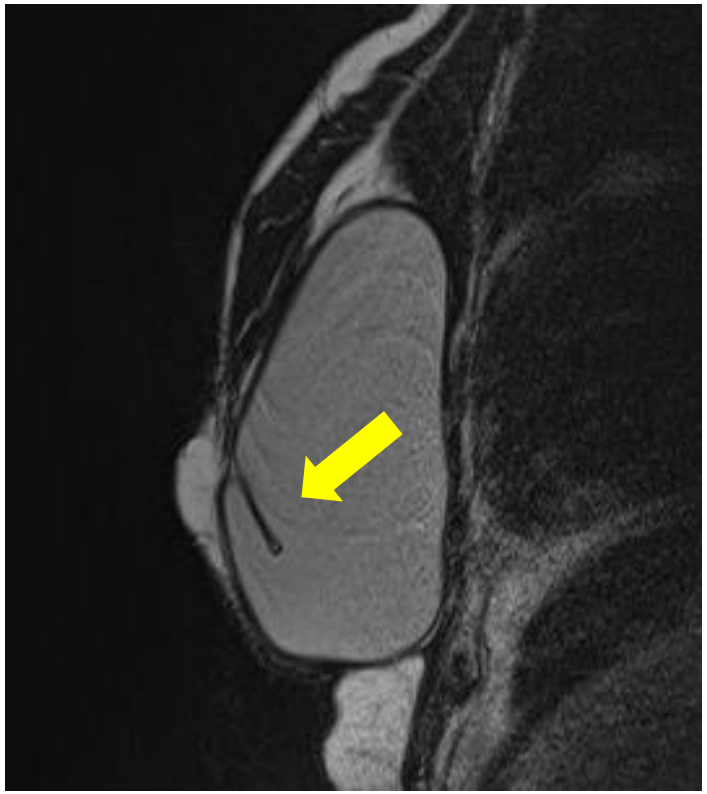

Tear drop sign (Noose sign)：シェル外に漏出したシリコーンが，ゲル内と同一信号を呈している．

破損の症例４：Mentor社製JSPバッグによる豊胸後6年目の症例である．

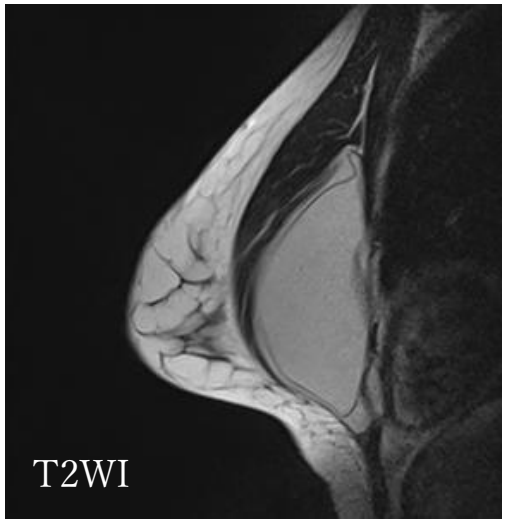

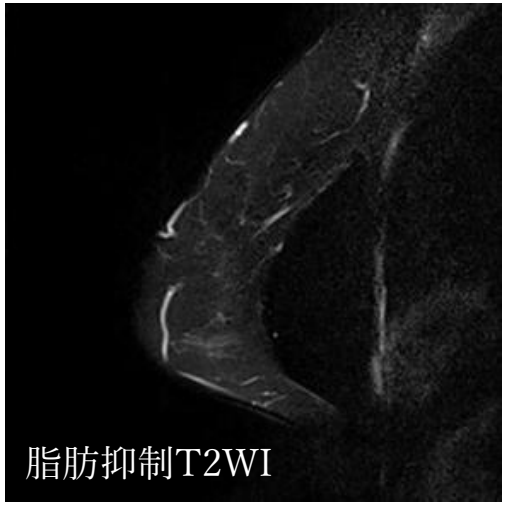

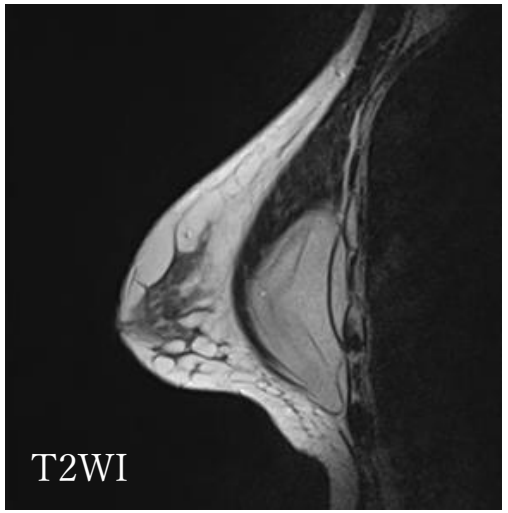

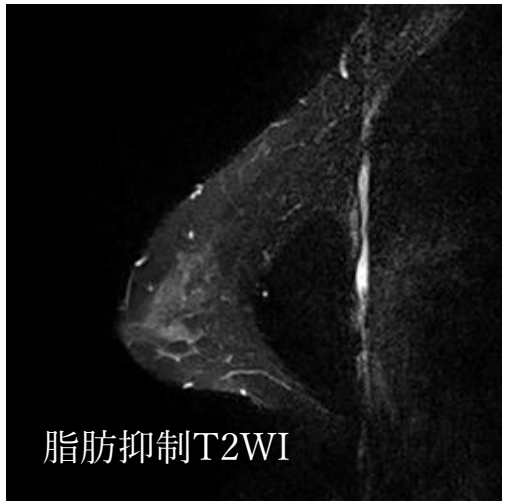

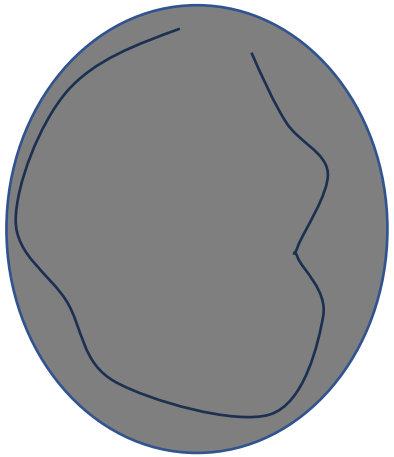

Sublinear capsular sign：シェル構造がゲル内部に浮遊していることを表す．

ポイント

- 人工物再建術後患者において，破損，拘縮などの問題が生じた場合の対処法を知る．

SBIの破損

SBI外袋の破綻や経年劣化により，シリコーンゲルが漏れることがある．多くは被膜組織内にとどまるために，外見上の変化に乏しく症状もない．超音波などの画像検査によって診断されることが多い．

治療の緊急性はないが，漏出したシリコーンの除去と，SBIの交換あるいは抜去が望ましい．被膜外の組織にシリコーンが浸潤している所見がある場合は，可及的に摘出することが望ましい．

感染

長期経過後の感染の多くは，皮膚の菲薄化や放射線治療後の皮膚障害が原因であるので，保存的治療での対応はむずかしい。

治療にはSBIの抜去と被膜の可及的切除が必要になる（胸壁側の被膜を切除する場合は，胸膜損傷に注意する）．SBIを抜去した場合，患者希望があれば感染が治癒したのちに再々建を行う．ただし，皮膚の状況によっては再度人工物再建を行うことはむずかしく，自家組織による再建を検討する．

まれに，う歯の遷延などの慢性的な感染から菌血症が生じ，SBIの感染に至ることがある．その場合は，抗生剤投与や洗浄による保存的治療や被膜切除でSBIを救済できる可能性がある．

露出

感染を伴っていなければ，皮膚破綻部の縫合閉鎖で対応できることもあるが，多くは皮膚の菲薄化や放射線治療後の皮膚障害が原因であるため，保存的治療での対応はむずかしい．LD flapなどによる皮膚の補強，あるいは自家組織への変更も検討する．

被膜拘縮

SBI周囲の被膜に拘縮が生じると，皮膚のしわやSBI縁に段差が現れる．皮膚の拡張が不十分な場合や皮下組織が薄い場合，放射線治療後などに起こりやすい．拘縮の程度によっては，圧迫感などの違和感が強くなることがある．

治療の適応は患者の訴えによるが，被膜の切除や切開だけでは，再発する可能性が高い． 整容性の改善が目的であれば，被膜切除と脂肪注入やLD flapの追加による皮下組織の充填，あるいは自家組織への変更も検討する．症状の改善が目的であれば，SBI抜去（および被膜切除）も選択肢となる．

強い違和感

皮膚拡大切除例，TE拡張の不足例，放射線治療例などでは，術後に強い違和感や圧迫感が生じることがある．経過とともに改善することが多いが，長期経過後も症状が続く，あるいは増強する場合もある．

治療の適応は患者の訴えによる．この場合，人工物での再建を維持したまま治療することはむずかしい． SBIの抜去と被膜切除，あるいは自家組織に変更（必要に応じて皮島を露出させる）することで症状は改善する．

偏位・回転

偏位は比較的術直後に生じることが多い．早期の偏位であれば，ブレストバンドなどによる正しい位置への固定で改善することが期待できる．偏位してから時間が経過している場合は，治療には手術が必要になる（適応は患者の訴えによる）．偏位したスペースの被膜切除と閉鎖，足りないスペースの剥離，必要に応じて乳房下溝の再建などを行う．

アナトミカルタイプのSBIの場合，回転による変形が生じることがある．徒手的な矯正はむずかしく，再発もしやすい．被膜ポケットの不適当な拡張（頭側過拡張，尾側拡張不足など）が原因であることが多く，尾側の被膜切開による拡張や頭側の被膜縫縮などが必要になる．アラガン社の410シリーズ（BIA-ALCLのリスクによってリコールとなったもの）を挿入中であれば，ラウンドタイプのSBIに交換する選択肢もある．

サイズ不適合

術後の体重変化によって，SBIのサイズが合わなくなることがある．生活習慣による場合が多いが，消化器系疾患などが原因となる場合もある．体重変化による非対称を合併症ととらえて，その治療（インプラントのサイズ変更）を保険診療で行えるかは明確ではない．

対称性の改善のためには，インプラントの交換が必要になる．ある程度の容量増加であれば，被膜の切除や切開を行うことで，TEを再挿入せずにサイズアップが可能である．

BIA-ALCL

病変がポケット内あるいは被膜組織内にとどまっている場合（stage I）は，SBIの抜去と被膜の切除を行う．被膜外に浸潤（stage IIA）あるいはリンパ節転移がある場合（stage IIB以上）は，化学療法と放射線療法が必要となる．

BIA-ALCLの発症リスクが高いインプラントを挿入中の患者が，予防的に低リスクのインプラントへの交換を希望することも多い．交換の際には被膜も可及的に切除するが，胸壁側の被膜切除はむずかしい場合もある．特に放射線治療例は肋間筋も萎縮していることが多く，被膜切除による胸膜損傷に注意する．

ポイント

- 自家組織（皮弁）再建術後の状態（遊離皮弁・有茎皮弁）について知る.
- 自家組織再建術後の長期合併症とその問題点について知る.

皮弁とは

血行の保たれた組織で，「有茎皮弁」と「遊離皮弁」がある．

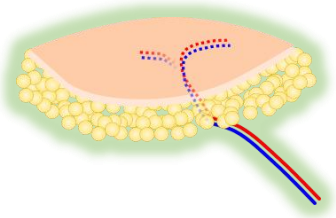

皮膚と皮下脂肪の塊のことを指す．
生着するには血流が必要である．

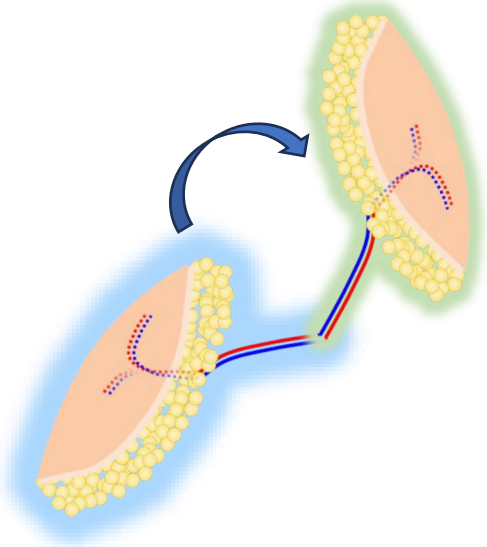

有茎皮弁
血管がつながったまま移動させる．

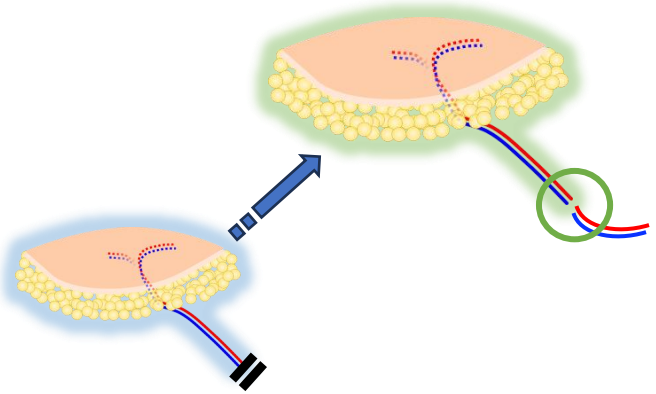

遊離皮弁
血管を切り離して移動した先で血管吻合を行う．

腹部からの皮弁：腹直筋皮弁（TRAM flap），DIEP flapなど

腹直筋を栄養する血管　上から：上腹壁動静脈
下から：深下腹壁動静脈

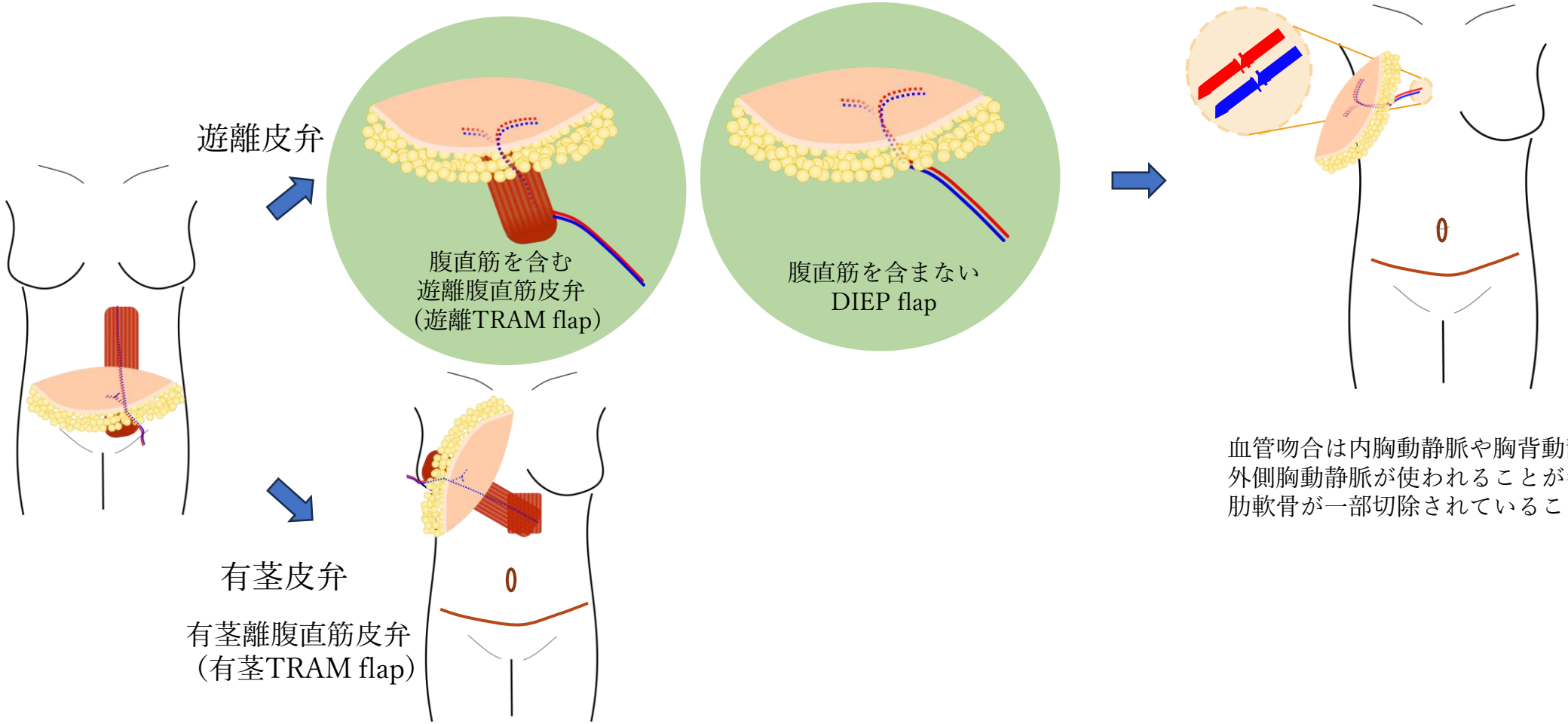

血管吻合は内胸動静脈や胸背動静脈（の枝），
外側胸動静脈が使われることが多い．
肋軟骨が一部切除されていることが多い．

背部からの皮弁：広背筋皮弁（LD）など

皮弁を栄養する血管：胸背動静脈

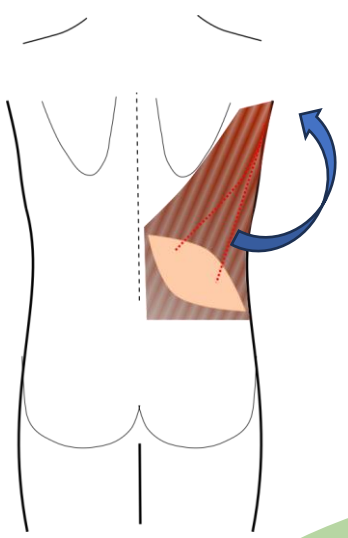

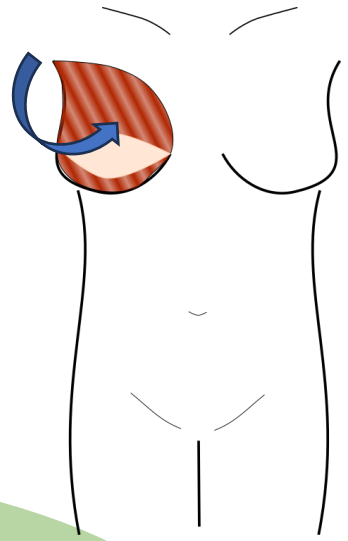

部分切除後など，小さな欠損に筋肉を含まないTAP flapが用いられることがある．

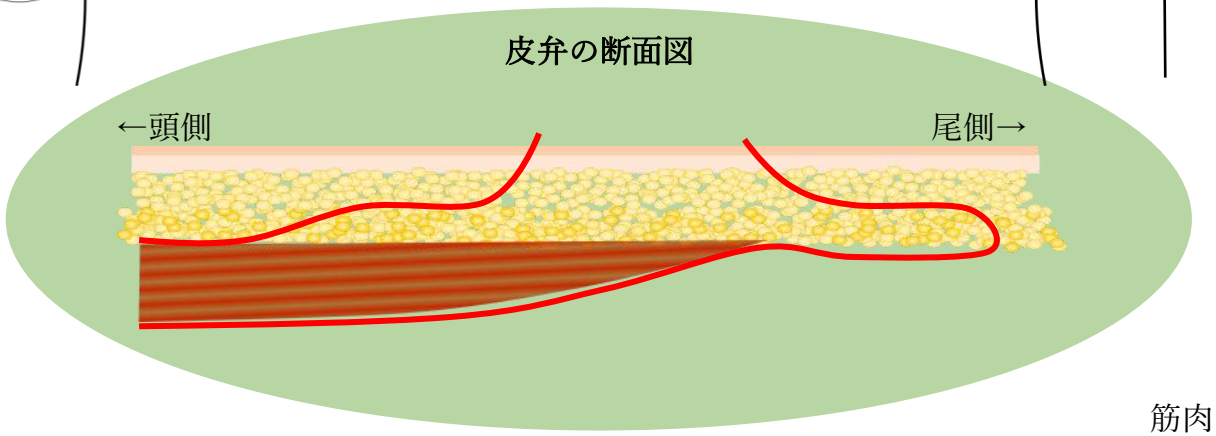

筋肉と皮下脂肪を含む有茎皮弁である．

その他の皮弁

他の部位からも皮弁を採取することができる．

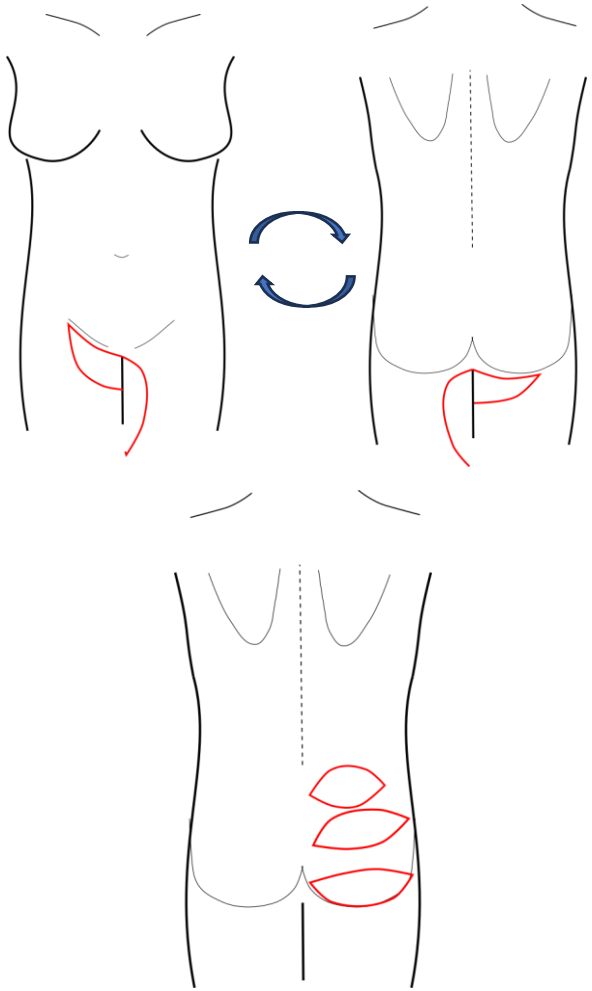

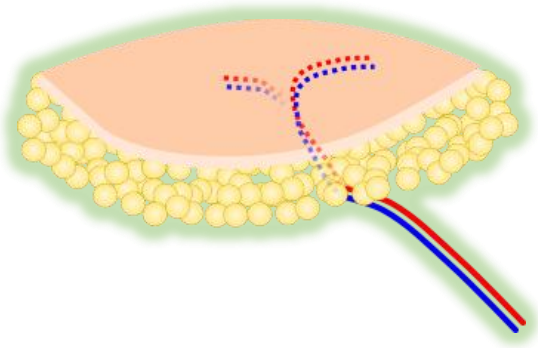

すべて遊離皮弁で，筋肉は含まれないことが多い．
腹部からの皮弁同様に血管吻合が行われる．

再建方法と皮弁の位置（一期再建）

皮弁の上皮は皮膚欠損の大きさに応じて切除（脱上皮）される．真皮は残る．

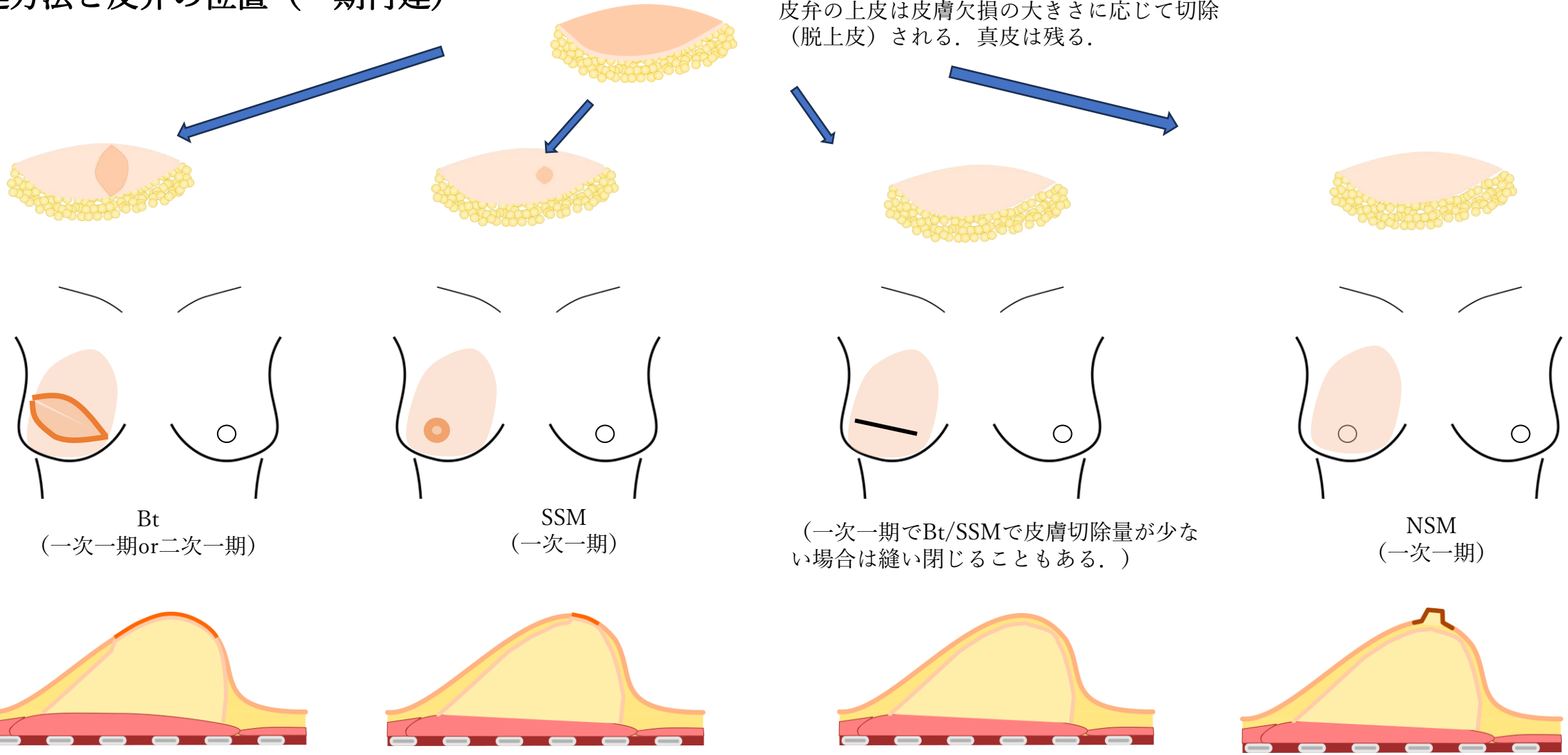

再建方法と皮弁の位置（二期再建：TE使用）

皮弁の挿入部位は大胸筋の上の場合も，下の場合もありうる．
術者からの情報提供が必要になる．

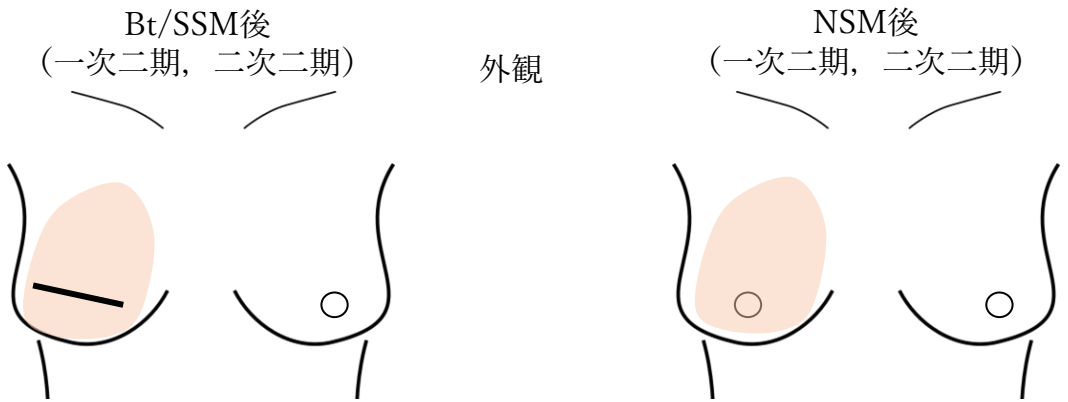

＜大胸筋上＞

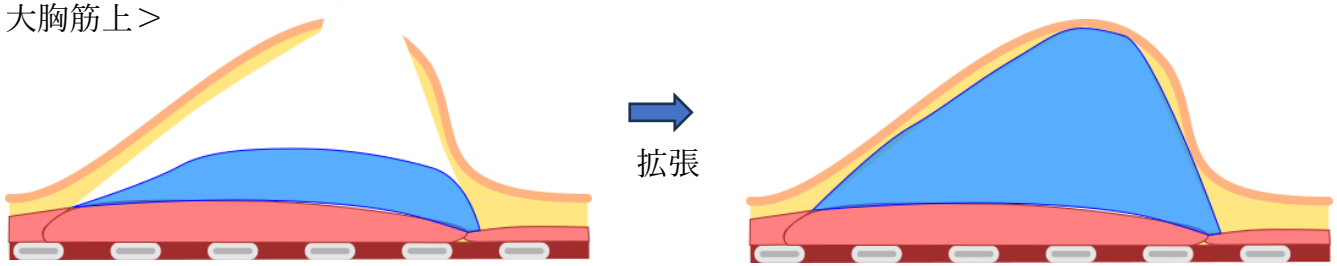

自家組織再建を予定している場合は皮下に挿入されることもある．

皮弁手術

＜大胸筋上＞

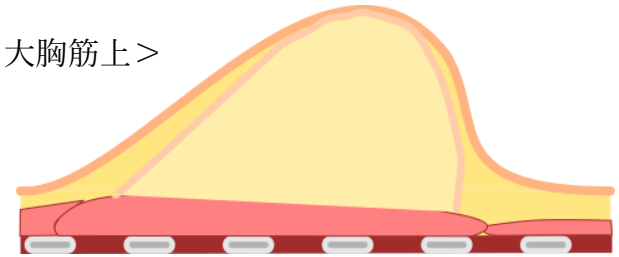

大胸筋上に皮弁が配置される．

皮弁移植の層
を変える．

＜大胸筋下＞

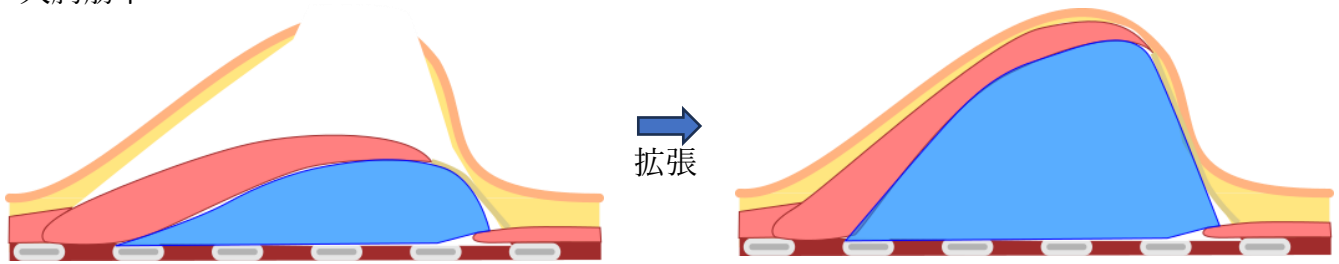

TEは大胸筋下に入れられることが多い．

皮弁手術

＜大胸筋下＞

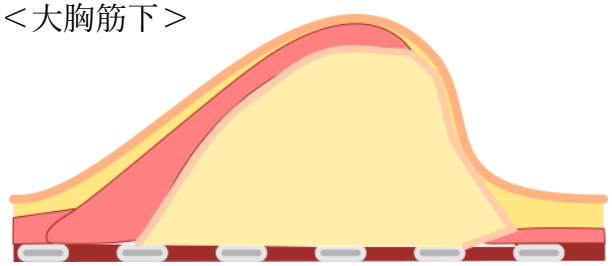

大胸筋の下に皮弁が配置される．

第６．１　自家組織（皮弁）再建術後の画像所見

CT

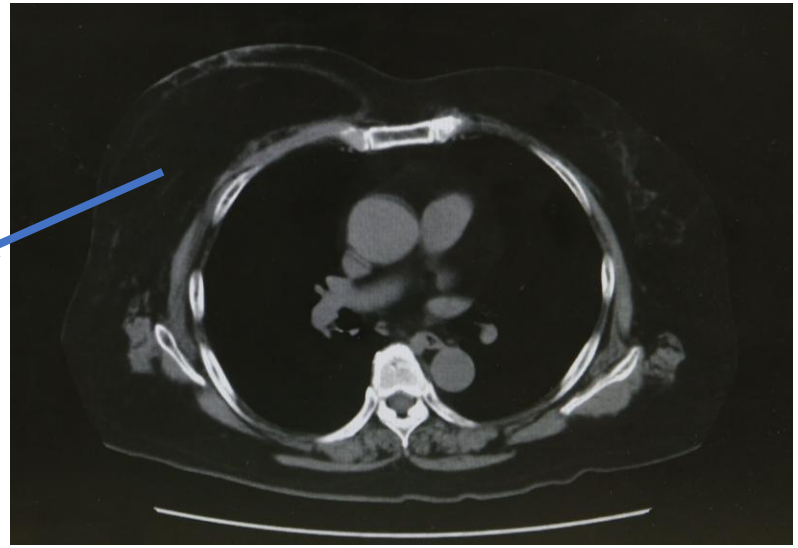

皮弁はその大部分が脂肪組織（矢印）であるため，周囲皮下脂肪組織と同様に低吸収領域である．
皮弁の周囲の一部は真皮や瘢痕のため，やや高吸収な境界として確認できる．

超音波

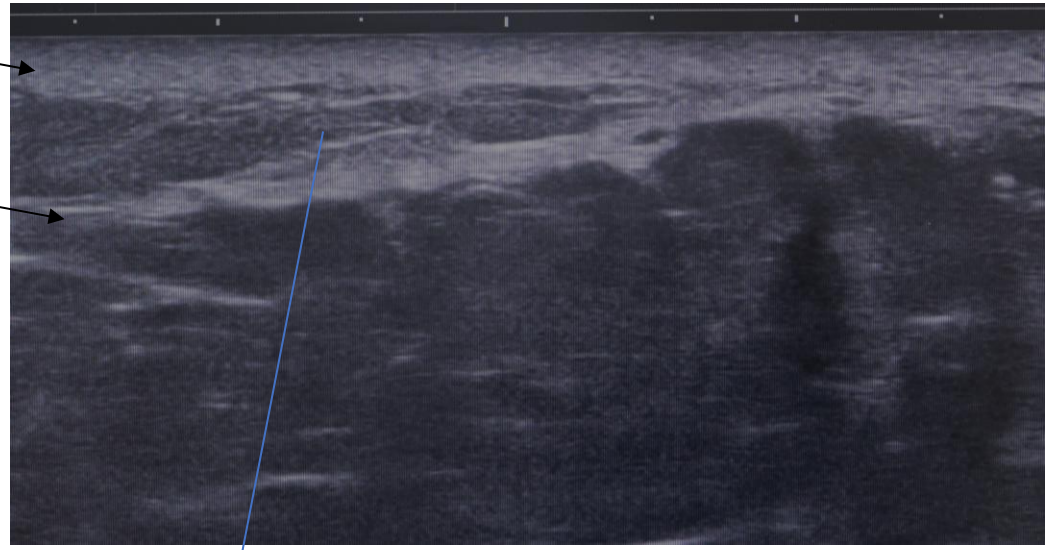

乳房切除後の皮下脂肪の残存具合で，乳房真皮と皮弁真皮の間の厚さは異なる．

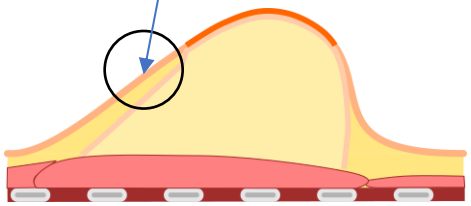

ポイント

・短期経過で合併症のない自家組織については，長期経過で新たな合併症が生じることはほとんどない．
・体重に合わせてvolumeは増減する．
・皮弁の部分壊死をした部分は硬い（場合によっては感染，瘻孔形成などがありうる）．
・局所再発がどの部位に生じうるかについては，再建方法から考える（p57, p58, p62参照）．

皮弁の部分壊死を認めるCT画像

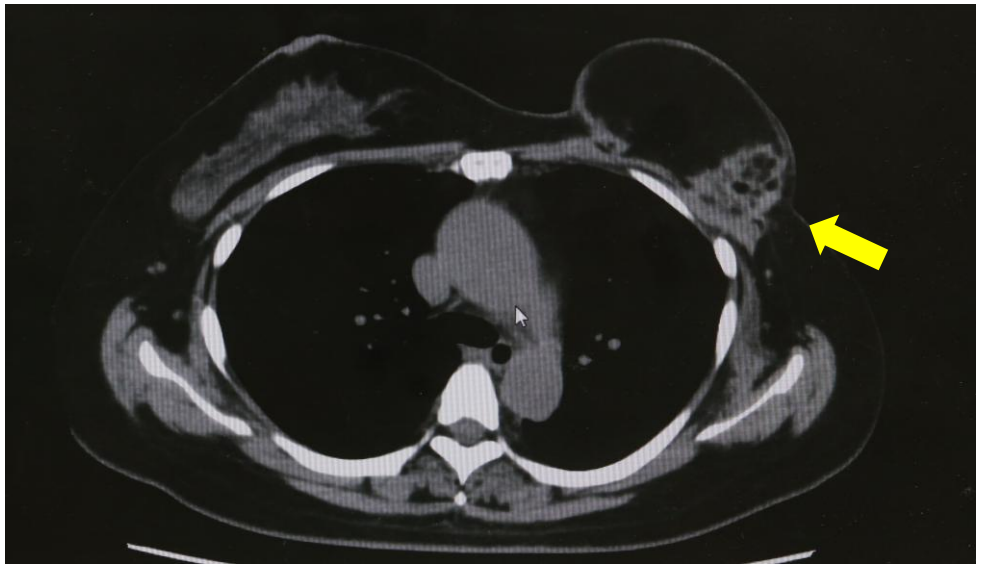

皮弁内部の血流不全などで，脂肪壊死した部分（黄色矢印）は，やや高吸収領域として確認できる．

局所再発として考えられる部位（青線）：
　再建の方法を確認して，もともとの乳腺の存在部位を考える．

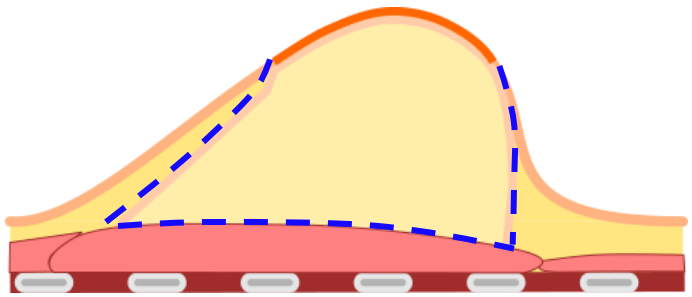

残存皮膚の直下
大胸筋上

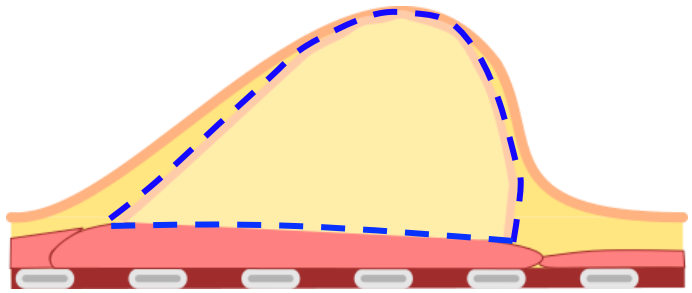

残存皮膚の直下
大胸筋上

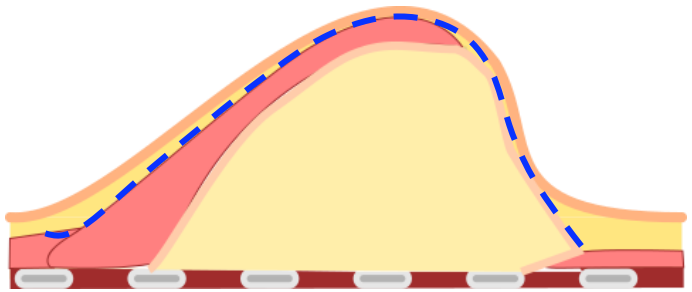

残存皮膚の直下
＝大胸筋上

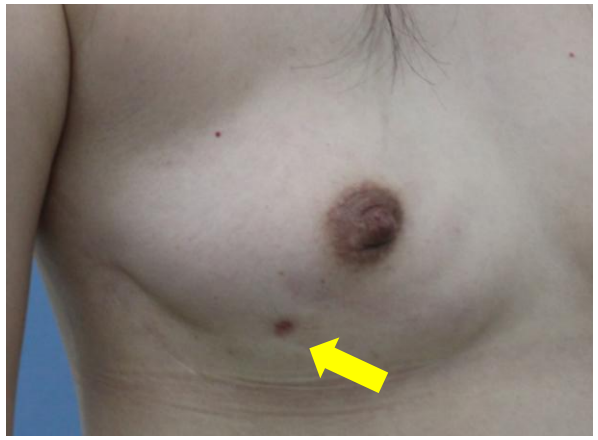

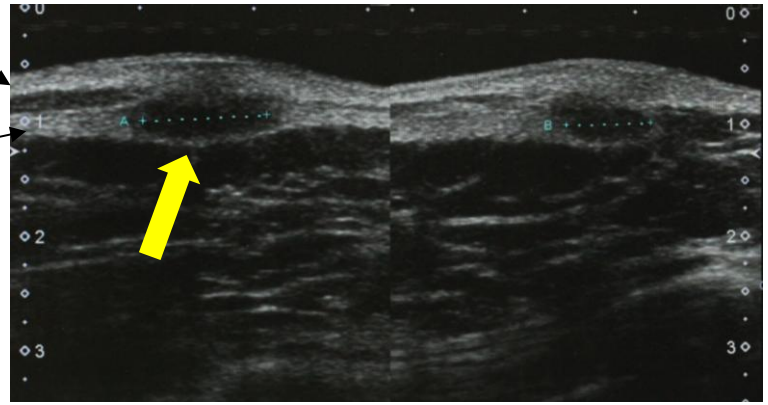

局所再発
残存真皮と皮弁真皮の間に再発している（黄色矢印）．

ケロイド・肥厚性瘢痕と間違いやすい局所再発症例
手術瘢痕の一部に再発を認める．

ポイント

- 脂肪注入再建後の合併症や問題点を知る.
- 脂肪注入再建後の画像所見を知る.

学会HP内の「乳房への脂肪移植術の治療手順」を参照
（http://jopbs.umin.jp/medical/procedure/docs/fat_grafting_procedure.pdf）